第 147 回　日本脳神経外科学会九州支部会
プログラム・抄録集

日時:2024 年 6 月 1 日（土）

会場:鹿児島大学医学部　鶴陵会館（鹿児島市桜ケ丘 8－35－1）

開催形式:　現地開催のみ

8:00	受付開始	【鶴陵会館　エントランスホール】
8:25	開会の辞	【鶴陵会館　大ホール】
8:30-11:50	本会セッション　1-6	【鶴陵会館　大ホール】
12:00-13:00	ランチョンセミナー	【鶴陵会館　中ホール】
12:00-12:50	理事会	【鶴陵会館　2階　ゲストルーム】
13:10-13:20	第4回 日本脳神経外科学会九州支部会賞 授賞式	【鶴陵会館　大ホール】
13:20-16:50	本会セッション　7-11	【鶴陵会館　大ホール】
16:50	閉会の辞	【鶴陵会館　大ホール】
17:00-18:00	FD講習会	【鶴陵会館　中ホール】
8:30-17:00	機器展示	【鶴陵会館　エントランスホール】

会長　鹿児島大学大学院 医歯学総合研究科脳神経外科 花谷亮典

連絡事項

- 本学会は、**現地開催のみ**とさせていただきます。
- 参加希望者は、九州支部会のホームページ(https://jnsk.jp)より **前日までに登 録、支払いを完了**させていただくようお願いいたします。
- **発表6分（予鈴5分）、質疑応答2分**です。時間厳守でお願いいたします。
- 今回も、**学会賞**を設けております（V 部門、T 部門、N 部門 各 1 名ずつ）。
  ＊**初期研修医の先生方も対象**です。是非、受賞を目指してください。
- 活発な討論となるよう、**若手の先生方の積極的な発言・質問**をお願いします。
- 今回も **コメンテーター制**です。コメンテーターは**発表症例の診断/治療などについて質問・討論をお願いします**が、一般的な知見や統計データなどを引用して 無理に発言する必要はありません。

本支部会に参加される先生方へ

- 本学会では、日本脳神経外科学会九州支部会のホームページのリニューアルに 伴い、学会参加登録および参加費（2,000 円）の支払いは原則「前日までの登録、支払い」をお願い致しております。
- 現地での登録用紙を用いた参加登録、現金支払いは日本脳神経外科学会非会員の研修医等に限らせていただきます。会員の先生方におかれましては、現地でもス マートフォンや PC にて各自参加登録と参加費の支払いをお願い致します。
- 領域講習：本支部会のランチョンセミナー、FD 講習会は、脳神経外科領域講習１単位として認定されております。専門医の先生方は、会場にご来場の際に一度、お帰り の際に一度、「領域講習受付」にて会員カードで受付を行なってください。
- 現在、日本脳神経外科学会が行う学術総会・支部学術集会における発表者は、 利益相反 conflict of interest(COI)状態を開示する義務があります。COI 自己 登録および発表スライドにその旨を記載することが必要ですのでご注意ください。＊詳細は日本脳神経外科学会ホームページをご参照下さい。

ご発表の先生方へ

- 発表は、九州支部会員であり、年会費を納めていることが条件です。ただし、 初期研修医および他の支部に入会し会費納入している場合は、支部会参加費のみで発表が許容されます。
- 発表の先生方は、遅くとも発表の 30 分前には PC センターで試写を行ってください。一つ前の演題が開始直後には次演者席 へご着席ください。
- スライドサイズを 16： 9 として、プレゼンテーションを作成して頂くようにお願いします。発表者ツールは使用できません。
- USB 持参、PC 持ち込み（HDMI 等変換コネクタご持参ください）も可ですが、動画データがある場合は念のためご自身の PC をお持ち込み下さい。
- Windows OS は、Power Point2013-2021 に対応しております。Mac OS には 対応しておりませんので、上記環境でご発表頂くかご自身の PC 持ち込みをお願い致します。
- 発表時は演台上にモニター、マウスを設置しますので、ご自身で操作していた だくようお願いします。

当日緊急連絡先

- スタッフ一同、当日は会場にてお待ち申し上げております。
- 緊急時には下記（担当阿南）メール宛、ご氏名・電話連絡先を明示の上、ご連絡ください。

事務局 米澤 大: hajime@m3.kufm.kagoshima-u.ac.jp

■　現地会場へお車でお越しの場合

九州自動車道より鹿児島大学病院までは、「山田 IC」で降りて、桜ヶ丘団地を経由してください。

鹿児島市周辺地図

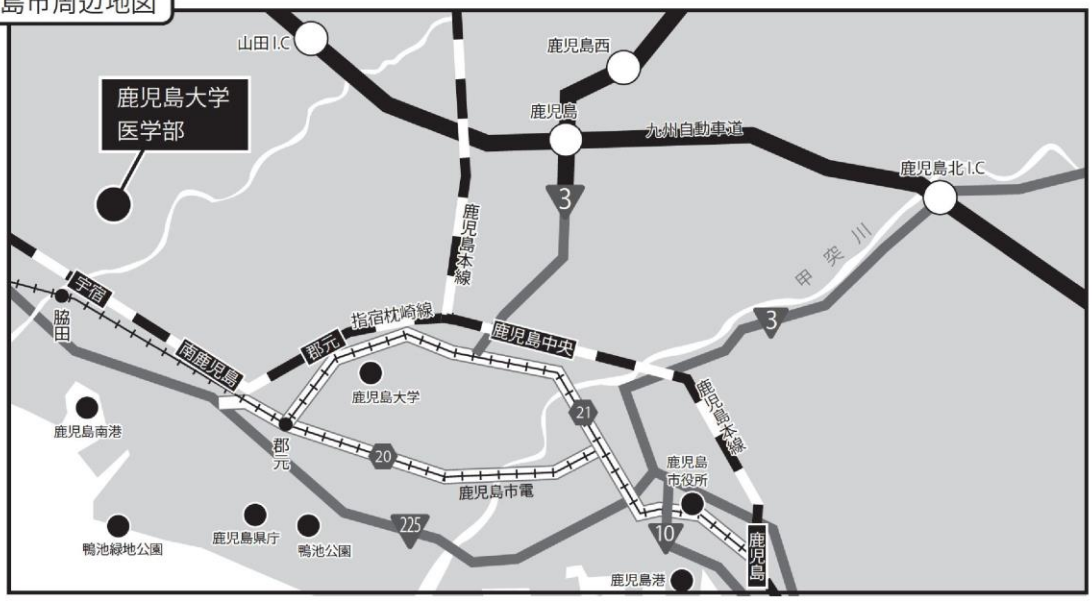

学会会場周辺地図

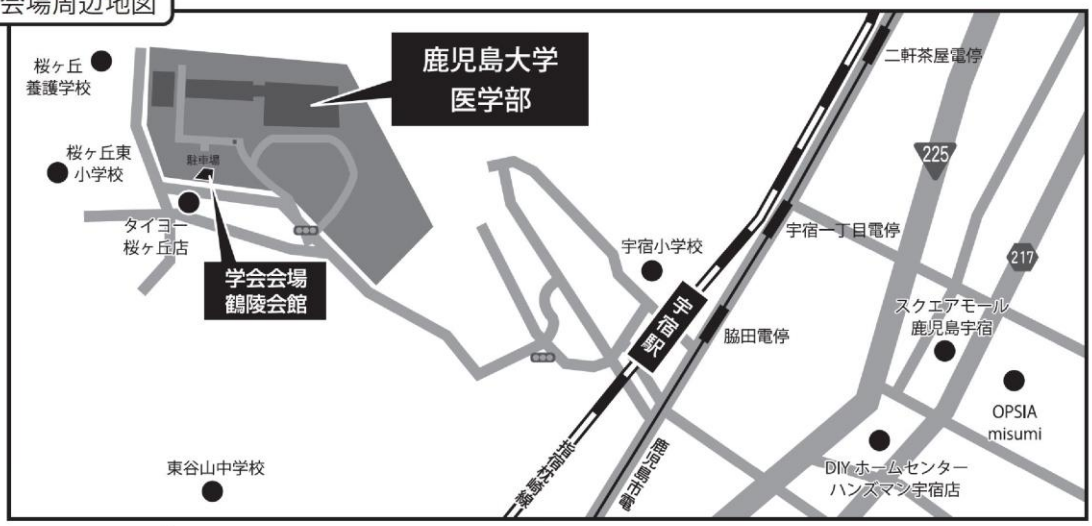

交通アクセス

＜鹿児島市街地から＞

■JR

ＪＲ指宿枕崎線「宇宿駅」下車
大学病院まで約 1.4Km（坂道、徒歩 20 分）
「宇宿小学校前バス停」から鹿児島市営バス
・鹿児島交通バスの便があります。

■市電（路面電車）【1 回 170 円】

谷山行き「脇田」電停下車
大学まで約 1.5Km（坂道、徒歩 20 分）
「脇田電停前」バス停から
鹿児島市営バスのシャトル便（140 円）
があります。
大学まで約 1.5Km（坂道、徒歩 20 分）

■バス

《鹿児島市営バス》
・大学病院線（18 番線）
桜ヶ丘行き鹿児島市役所前発
（鹿児島中央駅・紫原経由）
「大学病院前」下車、徒歩約 1 分
（約 38 分、300 円）

《鹿児島交通バス》
・大学病院線（14 番線）
大学病院行き山形屋バスセンター発
（脇田経由）
「大学病院前」下車、徒歩約 1 分
（約 30 分、250 円）

■タクシー

鹿児島中央駅もしくは天文館から（約 20～30 分、約 2,200 円）
市電脇田電停、JR 宇宿駅から（約 5 分、約 600 円）

＜鹿児島空港から＞

■リムジンバス

「鹿児島市内行き」に乗車、「天文館」または「鹿児島中央駅」下車（約 50 分、1,250 円）上記の JR、市電、バスを利用。
※バス業者によって路線が違い、到着時間が異なりますので御了承ください。

■タクシー

約 40～70 分、約 11,000～12,000 円

駐車場は、鶴陵会館周辺の職員駐車場をご利用ください。

・駐車場に入構の際、B ゲートにて「駐車カード」を受け取り、支部会参加受付にご持参ください。無料認証受付をさせていただきます。

・B ゲートがご利用可能です。C ゲートは職員専用ゲートの為、ご利用できません。なお、B ゲートと C ゲートは車で通り抜けできません。

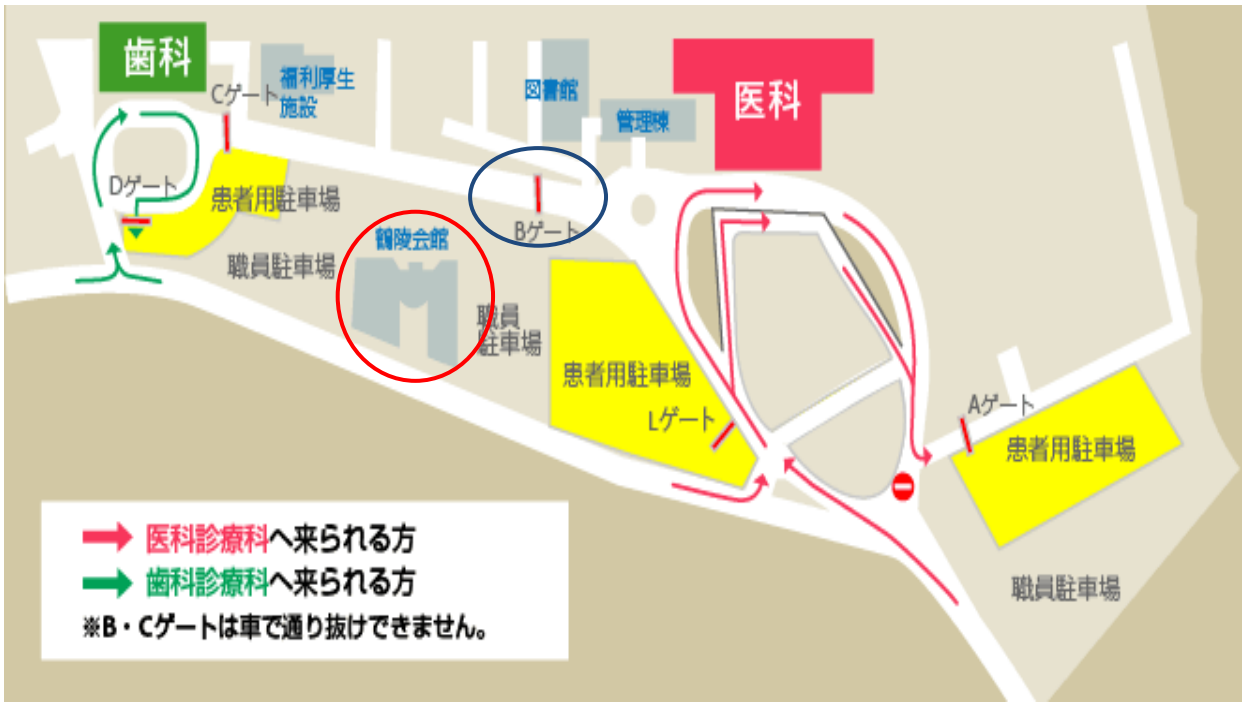

プログラム概要

8:00　受付開始

8:25　開会の辞（会長: 花谷　亮典　鹿児島大学）

＜午前の部＞

08:30—09:00　セッション1　腫瘍（1）

座長:中原 由紀子（佐賀大学）　コメンテーター:氏福 健太　（長崎大学）

09:00—09:30　セッション 2　腫瘍（2）

座長:山下 真治　（宮崎大学）　コメンテーター:尾辻 亮介　（九州大学）

09:30—10:00　セッション 3　腫瘍（3）

座長:日宇 健　（長崎大学）　コメンテーター:鈴木 恒平（産業医科大学）

10:00—10:40　セッション 4　腫瘍（4）

座長:長嶺 英樹　（琉球大学）　コメンテーター:籾井 泰朋　（大分大学）

10:40—11:20　セッション 5　機能・水頭症

座長:下川 能史　（九州大学）　コメンテーター:泊 祐美　（鹿児島大学）

11:20—11:50　セッション 6　その他

座長:花田 朋子（鹿児島大学）　コメンテーター:吉岡 史隆　（佐賀大学）

12:00—13:00　理事会　（会場: 2 階 ゲストルーム）

12:00—13:00　ランチョンセミナー（会場:中ホール）

13:10—13:20　第 4 回 日本脳神経外科学会九州支部会賞 授賞式（会場: 大ホール）

＜午後の部＞

13:20—14: 00　セッション 7　血管障害（1）

座長:竹本 光一郎　（福岡大学）　コメンテーター:岳元 裕臣　（熊本大学）

14:00—14:40　セッション 8　血管障害（2）

座長:宮岡 亮　（産業医科大学）　コメンテーター:與那覇 博克（那覇市立病院）

14:40—15:20　セッション 9　血管障害（3）

座長:橋本 彩　（久留米大学）　コメンテーター:東 拓一郎　（鹿児島大学）

15:25—16:05　セッション 10　血管障害（4）

座長:植川 顕　（熊本大学）　コメンテーター:小林 広昌　（福岡大学）

16:10—16:50　セッション 11　血管障害（5)・外傷

座長:秦 暢宏　（大分大学）　コメンテーター:牧園 剛大　（久留米大学）

16:50　閉会の辞（会長:花谷 亮典 鹿児島大学）

17:00—18:00　FD 講習会（会場:中ホール）

第 147 回　日本脳神経外科学会九州支部会　プログラム

2024 年 6 月 1 日（土）

会場：鹿児島大学医学部 鶴陵会館

■ 開会の辞　花谷 亮典　8:25

セッション 1　腫瘍(1)　8:30-9:00

座長　中原 由紀子　（佐賀大学）
コメンテーター　氏福 健太　（長崎大学）

1　“PNET”様の術中所見，病理組織所見を呈したDiffuse hemispheric glioma, H3 G34-mutant の一例
[1]九州大学大学院医学研究院脳神経外科，[2]九州大学大学院医学研究員形態機能病理学
米倉 康太郎[1]，尾辻 亮介[1]，三月田 祐平[1]，波多江 龍亮[1]，空閑 太亮[1]，中溝 玲[1]，成富 文哉[2]，吉本 幸司[1]

2　異なる分子学的背景を有した多中心性膠芽腫の一例
[1]鹿児島大学大学院医歯学総合研究科脳神経外科，
[2]鹿児島大学大学院医歯学総合研究科病理学分野，
[3]藤元総合病院脳神経外科
比嘉 那優大[1]，牧野 隆太郎[1]，赤羽 俊章[2]，米澤 大[1]，内田 裕之[3]，霧島 茉莉[2]，谷本 昭英[2]，花谷 亮典[1]

3　出血を繰り返した頭蓋内原発横紋筋肉腫(Rhabdomyosarcoma)の一例
[1]大分大学医学部脳神経外科，[2]大分大学医学部附属病院医療情報部，
[3]大分大学医学部　診断病理学講座
髙尾 薫平[1]，籾井 泰朋[1]，大西 晃平[1]，松田 浩幸[2]，柳田 暢志[1]，札場 博貴[1]，草場 敬浩[3]，駄阿 勉[3]，秦 暢宏[1]，藤木 稔[1]

セッション 2　　腫瘍(2)　　9:00-9:30

座長　　山下 真治（宮崎大学）
コメンテーター　　尾辻 亮介（九州大学）

1　診断に苦慮し急激な経過を辿った中枢神経/節外性 NK/T 細胞リンパ腫（ENKTL）の1例
[1]久留米大学医学部脳神経外科, [2]久留米大学医学部病理学講座
渡邉 竜馬[1], 吉武 秀展[1], 橋本 彩[1], 音琴 哲也[1], 竹重 暢之[1], 坂田 清彦[1], 中村 英夫[1], 森岡 基浩[1], 古田 拓也[2]

2　非外傷性の急性硬膜外血腫を合併したmarginal zone B cell lymphoma of duraの一例
[1]公立八女総合病院脳神経外科, [2]公立八女総合病院病理診断科, [3]久留米大学医学部脳神経外科
宮城 皓平[1], 藤森 香奈[1], 宮原 孝寛[1], 谷川 健[2], 森岡 基浩[3]

3　初診時に特発性くも膜下出血と診断した、髄膜癌腫症の1例
[1]鹿児島県立大島病院脳神経外科, [2]鹿児島市立病院脳神経外科
横田 航士[1], 斧淵 奈旺[2], 米永 理法[1]

セッション 3　　腫瘍(3)　　9:30-10:00

座長　　日宇 健　（長崎大学）
コメンテーター　　鈴木 恒平（産業医科大学）

1　眼球運動モニターが有用であった成人動眼神経鞘腫
産業医科大学脳神経外科
安次嶺 裕, 野村 得成, 浦勇 春佳, 切石 唯菜, 岸本 拓也, 井上 雅皓, 武田 康, 佐藤 甲一朗, 長坂 昌平, 鈴木 恒平, 梅村 武部, 宮岡 亮, 齋藤 健, 中野 良昭, 山本 淳考

2　術後にFirst bite syndromeを発症した傍咽頭部神経鞘腫の一例
新古賀病院脳卒中脳神経ｾﾝﾀｰ脳神経外科
大久保 秀祐, 香野 草太, 春山 裕典, 小柳 侑也, 亀田 勝治, 石堂 克哉, 一ツ松 勤

3　斜台部に発生し20年の経過後に明らかとなったChondroid Chordomaの一例
新古賀病院脳卒中脳神経ｾﾝﾀｰ脳神経外科
亀田 勝治, 大久保 秀祐, 小柳 侑也, 石堂 克哉, 一ツ松 勤

セッション 4　　腫瘍(4)　　10:00-10:40

座長　　長嶺 英樹（琉球大学）
コメンテーター　　籾井 泰朋（大分大学）

1　くも膜下出血の外減圧術後20年で発症した頭部皮下髄膜腫の一例

[1]小倉記念病院脳卒中センター脳神経外科, [2]国立循環器病研究センター脳神経外科,
[3]大津赤十字病院脳神経外科
三谷 幸輝[1], 小倉 健紀[2], 濱本 諒[3], 吉﨑 航[1], 森田 隆雄[1], 阿河 祐二[1], 宮田 武[1],
安部倉 友[1], 波多野 武人[1]

2　6年の経過で悪性転化と多発肺転移をきたしたWHO grade 1 髄膜腫の一例

[1]長崎大学医学部脳神経外科, [2]長崎大学病院病理診断科・病理部,
[3]長崎大学病院地域病理診断科支援センター
内田 大貴[1], 吉田 光一[1], 白濱 麻衣[1], 竹内 雅臣[1], 小川 由夏[1], 塩崎 絵理[1], 近松 元気[1],
松尾 彩香[1], 松永 裕希[1], 馬場 史郎[1], 氏福 健太[1], 諸藤 陽一[1], 日宇 健[1], 松岡 優毅[2],
上木 望[3], 松尾 孝之[1]

3　後外側アプローチを併用して摘出した腹側正中に位置する脊髄髄膜腫の1例

鹿児島大学大学院医歯学総合研究科脳神経外科
永野 祐志, 菅田 淳, 山畑 仁志, 花谷 亮典

4　頭蓋骨腫瘍に伴うFGF23関連低リン血症性骨軟化症の一例

[1]福岡大学医学部脳神経外科, [2]福岡大学医学部内分泌・糖尿病内科,
[3]福岡大学医学部病理学講座
福本 博順[1], 河野 大[1], 吉永 進太郎[1], 田中 秀明[1], 山城 慧[1], 榎本 年孝[1], 小林 広昌[1],
髙士 祐一[2], 竹本 光一郎[1], 森下 登史[1], 牟田 紘子[3], 青木 光希子[3], 川浪 大治[2], 濱崎 慎[3],
安部 洋[1]

セッション 5　　機能・水頭症　　10:40-11:20

座長　　下川 能史（九州大学）
コメンテーター　　泊 祐美　（鹿児島大学）

1　歯状核赤核淡蒼球ルイ体萎縮症に伴う成人進行性ミオクローヌスてんかんに対して全脳梁離断術を行った一例

[1]九州大学大学院医学研究院脳神経外科,
[2]九州大学大学院医学研究院成長発達医学分野（小児科学）,
[3]九州大学大学院医学研究院保健学部門　検査技術科学分野
三根 大樹[1], 下川 能史[1], 酒井 康成[2], 重藤 寛史[3], 酒田 あゆみ[3], 大久保 秀祐[1], 中溝 玲[1],
吉本 幸司[1]

2　脳室腹腔シャント術後26年経過し細菌性髄膜炎を繰り返したことで判明したシャントチューブが小腸内に迷入した1例

[1]今村総合病院脳神経外科, [2]鹿児島医療センター脳神経外科,
[3]川内市医師会立市民病院脳神経外科, [4]川内市医師会立市民病院外科,
[5]鹿児島大学大学院医歯学総合研究科脳神経外科
竹原 雅宣[1], 樋渡 貴昭[2], 田實 謙一郎[3], 増田 圭亮[3], 槐島 健太郎[4], 中薗 俊博[4], 岩元 博史[1], 花谷 亮典[5]

3　脳室心房シャントに入れ替えて腹膜透析を導入した、正常圧水頭症に慢性腎臓病を併発した1例

独立行政法人国立病院機構別府医療センター脳神経外科
武田 裕, 松田 剛

4　産褥期に増悪したLate-onset aqueductal membranous occlusionに対して第三脳室底開窓術を施行した一例

[1]唐津赤十字病院脳神経外科, [2]佐賀大学医学部脳神経外科
王丸 翔馬[1], 吉岡 史隆[2], 前山 元[2], 並川 裕貴[2], 古川 隆[2], 伊藤 寛[2], 緒方 敦之[2], 中原 由紀子[2], 増岡 淳[2], 阿部 竜也[2]

セッション 6　その他　11:20-11:50

座長　花田 朋子（鹿児島大学）
コメンテーター　吉岡 史隆（佐賀大学）

1　多発する脳病変を呈したリンパ腫様肉芽腫症G3の1例

[1]済生会八幡総合病院脳神経外科センター, [2]済生会八幡総合病院病理診断科,
[3]済生会八幡総合病院放射線科, [4]久留米大学医学部脳神経外科
昇 竜正[1], 古田 啓一郎[1], 吉富 宗健[1], 宮城 尚久[1], 竹下 盛重[2], 赤司 一義[3], 森岡 基浩[4]

2　ミュラー管への分化が示唆された脳実質内・内胚葉性嚢胞の一例

[1]熊本大学病院脳神経外科, [2]熊本大学病院病理診断科, [3]熊本大学病院画像診断・治療科
中川 雄大[1], 植川 顕[1], 黒田 順一郎[1], 篠島 直樹[1], 田中 一仁[2], 上谷 浩之[3], 三上 芳喜[2], 平井 俊範[3], 武笠 晃丈[1]

3　15年後に進行性四肢麻痺を呈したキアリ1型奇形再発に対し両側小脳扁桃切除を施行した1例

久留米大学医学部脳神経外科
酒井 美江, 橋本 彩, 橋本 洋佑, 安藤 尊康, 牧園 剛大, 服部 剛典, 下川 尚子, 森岡 基浩

ランチョンセミナー　（鶴陵会館 中ホール）　12:00-13:00

座長:　田中 俊一（鹿児島大学）

演者:　波多野 武人先生

（小倉記念病院脳卒中ｾﾝﾀｰ 脳神経外科）

演題:　抗凝固療法中の頭蓋内出血への対応

＜オンデキサの使いどころ＞

共催:アストラゼネカ株式会社

■理事会（鶴陵会館 2F ゲストルーム）　12:00-13:00

■第 4 回 日本神経外科学会九州支部会賞 授賞式　13:10-13:20

セッション 7　血管障害(1)　13 :20-14:00

座長　竹本 光一郎　（福岡大学）
コメンテーター　岳元 裕臣　（熊本大学）

1　経動脈的コイル塞栓術後に遅発性血栓化で治癒し得たdirect CCFの1例

[1]産業医科大学脳神経外科, [2]産業医科大学脳卒中血管内科学
井上 雅皓[1], 黒川 暢[2], 梅村 武部[1], 山本 淳考[1], 田中 優子[2]

2　椎骨動脈V4遠位からのfeederを有する海綿静脈洞部硬膜動静脈瘻の一例

[1]鹿児島市立病院脳神経外科, [2]鹿児島大学大学院医歯学総合研究科脳神経外科
佐藤 雅紀[1], 西牟田 洋介[1], 時村 洋[1], 花谷 亮典[2]

3　奇異な経過を辿った左横静脈洞-S状静脈洞分岐部硬膜動静脈瘻の1例

[1]社会医療法人財団白十字会白十字病院脳神経外科,
[2]社会医療法人財団白十字会白十字病院脳血管内科, [3]福岡大学医学部脳神経外科
神崎 由起[1], 福田 健治[1], 藤原 史明[1], 入江 由希乃[1], 垰本 僚太[1], 坂井 翔建[2],
林 修司[1], 井上 亨[1], 安部 洋[3]

4　脳静脈洞血栓症慢性期に多発硬膜動静脈瘻を合併した一例

長崎大学医学部脳神経外科
竹内 雅臣, 諸藤 陽一, 白濱 麻衣, 小川 由夏, 塩崎 絵理, 近松 元気, 松尾 彩香,
内田 大貴, 松永 裕希, 馬場 史郎, 氏福 健太, 日宇 健, 吉田 光一, 松尾 孝之

セッション 8　血管障害(2)　14:00-14:40

座長　宮岡 亮　（産業医科大学）
コメンテーター　與那覇 博克　（那覇市立病院）

1　Parkinsonismを来したテント部硬膜動静脈瘻の一例

[1]福岡大学医学部脳神経外科, [2]福岡大学医学部脳神経内科,
[3]福岡大学病院救命救急センター
辻 政宗[1], 福本 博順[1], 廣田 篤[1], 高橋 信敬[2], 河野 大[1], 吉永 進太郎[1], 田中 秀明[1],
山城 慧[1], 榎本 年孝[1], 小林 広昌[1], 竹本 光一郎[1], 森下 登史[1], 岩朝 光利[1], 馬場 康彦[2],
安部 洋[1]

2　両側視床病変を呈した小脳テント硬膜動静脈瘻に塞栓術を行った1例

[1]琉球大学医学部脳神経外科, [2]大浜第一病院脳神経外科, [3]ﾒﾃﾞｨｶﾙﾌﾟﾗｻﾞ大道中央病院
喜舎場 一貴[1], 長嶺 英樹[1], 百次 仁[2], 國仲 倫史[1], 小林 繁貴[1], 外間 洋平[1], 石内 勝吾[1], 浜崎 禎[1]

3　小脳橋角部腫瘍摘出術後に生じた硬膜動静脈瘻の1例

[1]福岡赤十字病院脳神経外科, [2]福岡大学筑紫病院脳神経外科,
[3]福岡大学医学部脳神経外科
松田 浩大[1], 吉岡 努[1], 湧田 尚樹[1], 継 仁[1], 東 登志夫[2], 安部 洋[1]

4　Kasabach-Merritt 症候群を認めた頚部血管腫に対して経動脈的塞栓術を施行した1例

[1]熊本大学大学院生命科学研究部脳神経外科学講座,
[2]熊本大学大学院生命科学研究部小児科学講座,
[3]熊本大学大学院生命科学研究部放射線診断学講座
舎川 健史[1], 岳元 裕臣[1], 賀来 泰之[1], 柴田 碧人[1], 田嶋 恒三[1], 中垣 祐紀[1], 濱口 正義[2], 松尾 倫[2], 清末 一路[1], 武笠 晃丈[1]

セッション 9　血管障害(3)　14:40-15:20

座長　橋本 彩　（久留米大学）
コメンテーター　東 拓一郎　（鹿児島大学）

1　左椎骨動脈瘤破裂によるくも膜下出血を合併した神経線維腫症１型の一例

[1]福岡市民病院脳神経外科, [2]福岡大学医学部脳神経外科
日下部 太朗[1], 福島 浩[1], 吉野 慎一郎[1], 平川 勝之[1], 安部 洋[2]

2　小脳AVMに関連した破裂PICA動脈瘤の1治療例

福岡徳洲会病院脳神経外科
吉田 英紀, 後藤 優太, 横溝 明史, 原 健太, 松尾 諭, 長谷川 亨, 藤井 清孝

3　破裂左椎骨後下小脳動脈分岐部動脈瘤に対し後下小脳動脈にtrans radial approachでステント留置を行った一例

長崎医療ｾﾝﾀｰ脳神経外科
後藤 純寛, 定方 英作, 松野 聡夏, 吉田 道春, 小野 智憲, 原口 渉, 案田 岳夫

4　致命的な経過を辿った中大脳動脈M1巨大紡錘状動脈瘤の一例

佐賀県医療ｾﾝﾀｰ好生館脳神経外科
加賀 駿, 檜垣 梨央, 井戸 啓介, 松本 健一

セッション 10　血管障害(4)　15:25-16:05

座長　植川 顕　（熊本大学）

コメンテーター　小林 広昌　（福岡大学）

1　2本のaccessory MCAを合併した左内頚動脈閉塞に対して急性期血栓回 収術を行った1例

[1]福岡青洲会病院脳神経外科, [2]福岡大学医学部脳神経外科

鈴木 皓一朗[1], 手賀 丈太[1], 堀尾 欣伸[1], 竹本 光一郎[2], 安部 洋[2]

2　心房細動を合併した脳底動脈狭窄に対して経皮的左心耳閉鎖術、STAPCA吻合術を行った一例

池友会福岡和白病院脳神経外科

梶原 真仁, 原田 希望, 田中 恒輝, 新山 拓矢, 荒川 渓, 三本木 千尋, 原田 啓, 福山 幸三

3　頚部内頚動脈狭窄症に対する頚動脈ステント留置術後に急激な眼圧上昇が生じた3例

[1]潤和会記念病院脳神経外科, [2]宮崎大学医学部臨床神経科学講座脳神経外科学分野

堀之内 翔一[1], 田村 充[2], 河野 朋宏[1], 大田 元[2], 沖田 典子[2]

4　機械的血栓回収療法後に出血を来した医原性仮性脳動脈瘤に対してバイパス併用トラッピング術を施行した1例

九州医療センター脳神経外科

福田 峻一, 西村 中, 山上 敬太郎, 雨宮 健生, 溝口 昌弘

セッション 11　血管障害(5)・外傷　16:10-16:50

座長　秦 暢宏　（大分大学）

コメンテーター　牧園 剛大（久留米大学）

1　分娩時発症の新生児脳実質内出血に対して小開頭による血腫除去術により良好な転帰を辿った1例

宮崎大学医学部臨床神経科学講座脳神経外科学分野

田村 充, 松元 文孝, 山下 真治, 横上 聖貴

2　亜急性で脳挫傷を伴わない硬膜下血腫の除去術後に同側の遅発性cerebral hyperemiaを伴った1例

[1]医療法人 正島脳神経外科, [2]西日本病院脳神経外科, [3]伊万里有田共立病院脳神経外科, [4]白石共立病院脳神経内科, [5]静便堂白石共立病院脳神経外科

正島 弘隆[1], 白石 昭司[2], 桃崎 明彦[3], 沖田 光紀[4], 劉 軒[5], 本田 英一郎[5]

3　頚椎整復術前に予防的母血管閉塞を施行した外傷性椎骨動脈損傷の一例

[1]福岡大学医学部脳神経外科, [2]福岡大学病院救命救急センター, [3]福岡大学医学部整形外科
牛原 夏海[1], 河野 大[1], 後藤 夏奈[1], 廣田 篤[1], 福本 博順[1], 宮崎 弘太郎[2], 田中 潤[3],
小林 広昌[1], 竹本 光一郎[1], 森下 登史[1], 喜多村 泰輔[2], 岩朝 光利[2], 仲村 佳彦[2], 安部 洋[1]

4　重症頭部外傷に対して積極的内科治療で良好な転帰を得た1例

～Efficacy of prophylactic/normothermia step down infusion of barbiturate method～

[1]久留米大学高度救命救急センター, [2]久留米大学医学部脳神経外科
佐竹 幸輝[1], 菊池 仁[1], 安藤 尊康[1], 森岡 基浩[2]

■ 閉会の辞　花谷 亮典　16:50

■ FD 講習会　17:00-18:00

抄録集

1-01

“PNET” 様の術中所見，病理組織所見を呈した Diffuse hemispheric glioma, H3 G34-mutant の一例

A case of diffuse hemispheric glioma, H3 G34-mutant with ″PNET″-like intraoperative and histopathological features

米倉 康太郎[1]，尾辻 亮介[1]，三月田 祐平[1]，波多江 龍亮[1]，空閑 太亮[1]，中溝 玲[1]，成富 文哉[2]，吉本 幸司[1]

[1]九州大学大学院医学研究院脳神経外科，[2]九州大学大学院医学研究員形態機能病理学

【はじめに】Diffuse hemispheric glioma, H3 G34-mutant (以下H3G34-mut DHG)は WHO 2021分類で新たに追加されたpediatric-type glioma である．今回，いわゆる“PNET”として2016年まで診断していた術中所見，病理所見を呈したH3G34-mut DHG を経験したため報告する．

【症例】13歳女児．来院1年前に思春期早発症の疑いで頭部MRI撮像歴があったが，異常は指摘されなかった．約10日間の経過で頭痛，嘔吐，複視が出現し，小児科医院，眼科医院を経て前医小児科を紹介受診し，両側前頭葉腫瘍を指摘され当科へ紹介となった．頭蓋内圧亢進を示唆する頭痛，嘔吐および右眼外転麻痺を呈していたがその他神経脱落症状はなかった．病変は両側前頭葉にまたがる 6.5×5×6 cm の不均一な造影増強病変であり，左前頭葉表層には一部増強効果のないFLAIR高信号病変を伴っていた．両側前頭開頭による開頭腫瘍摘出術を施行した．表層の左前頭葉病変を摘出し，その深部で主体病変に到達した．腫瘍は非常に柔らかく脆く，吸引管で容易に吸引される程であり，播種をきたすembryonal tumorを想起するような術中所見であった．腫瘍の肉眼的全摘出を行い，手術を終了した．病理診断の結果，高悪性度のDiffuse glioma を示す組織像であり，免疫染色および DNA sequencing でG34R変異を認め，H3G34-mut DHGの診断となった．術後，小児科でTMZ化学放射線療法を追加し，播種の評価を含めた慎重なフォローアップを継続している．

【考察】稀なH3G34-mut DHG の一例を経験した．疾患自体が稀少であり，更にその中のPNET様の経過を示す例にどのような特徴があるかは明らかになっていない．希少な1 例であり，文献的考察を加え報告する．

1-02

異なる分子学的背景を有した多中心性膠芽腫の一例

A case of multicentric glioblastoma with different molecular background

比嘉 那優大[1], 牧野 隆太郎[1], 赤羽 俊章[2], 米澤 大[1], 内田 裕之[3], 霧島 茉莉[2], 谷本 昭英[2], 花谷 亮典[1]

[1]鹿児島大学大学院医歯学総合研究科脳神経外科,
[2]鹿児島大学大学院医歯学総合研究科病理学分野, [3]藤元総合病院脳神経外科

【はじめに】

頭蓋内に複数の腫瘍性病変を認める際には、転移性脳腫瘍が疑われるが、稀ながら膠芽腫が多中心性に複数の病変を認めることがある。多中心性膠芽腫は、孤発性膠芽腫よりも予後不良とされる。今回、我々は異なる分子学的背景を有した多中心性膠芽腫の一例を経験したので、文献的考察を含めて報告する。

【症例】

56歳女性。頭痛を主訴に前医を受診し、頭部造影MRIで左上側頭回および右中側頭回にリング状造影効果を呈する腫瘍性病変を認め、FLAIRでは信号変化の連続性は認めなかった。多中心性膠芽腫が疑われ、二期的に開頭腫瘍摘出術を施行し、肉眼的全摘出を行った。病理組織学的診断では、いずれも膠芽腫の診断であった。遺伝子パネル検査では、右側頭葉病変はTERTp mutation、EGFR amplification、MDM4 amplificationを認めた。一方、左側頭葉病変は、TERTp mutation、BRAF V600Eを認め、異なる分子学的背景を有していた。術後はテモゾロミド療法および放射線療法を施行した。退院後は、外来にてテモゾロミド維持療法、ベバシズマブ療法および交流電場療法を継続した。術後1年の頭部造影MRIで、右側頭葉に腫瘍再発を認めたが、左側頭葉の摘出腔には再発を認めなかった。全生存期間は590日であった。

【考察および結語】

多中心性膠芽腫の分子解析において、各病巣がモノクローナルな背景を有し、同一起源を示唆する報告が散見される。しかし、本症例はTERTp mutationは共通していたが、その他は異なる分子学的特徴を有しており異なる腫瘍起源を有している可能性が示唆された。

1-03

出血を繰り返した頭蓋内原発横紋筋肉腫(Rhabdomyosarcoma)の一例

Primary intracranial Rhabdomyosarcoma causing repeated brain hemorrhage: a case report.

髙尾 薫平[1], 籾井 泰朋[1], 大西 晃平[1], 松田 浩幸[2], 柳田 暢志[1], 札場 博貴[1], 草場 敬浩[3], 駄阿 勉[3], 秦 暢宏[1], 藤木 稔[1]

[1]大分大学医学部脳神経外科, [2]大分大学医学部附属病院医療情報部,
[3]大分大学医学部　診断病理学講座

【はじめに】頭蓋内に発生する悪性軟部腫瘍は稀であり、通常は傍髄膜病変の進展や転移である。今回、短期間で度重なる出血を来し、確定診断や治療に難渋したRhabdomyosarcomaの症例を経験したので報告する。

【症例】60歳女性。意識障害、右小脳出血にて発症。造影MRIにて右小脳半球の血腫周囲に造影域を認め、腫瘍内出血が疑われた。同日緊急で開頭血腫除去及び腫瘍摘出術を施行。腫瘍は境界不明瞭な易出血性の病変であった。組織学的には、大小不同のある核を有する紡錘形の腫瘍細胞が充実性に増殖し、核分裂像もみられた。免疫染色ではvimentin, h-cadesmon, desmin陽性であり、Rhabdomyosarcomaの可能性が最も考えられた。Inflammatory myofibroblastic tumor(IMT)の鑑別のためALKの免疫染色も行ったが、陰性であった。PAX3-FOXO1およびPAX7-FOXO1の融合遺伝子の有無をFISHにて検索したが、いずれも融合遺伝子は確認できなかった。体幹部造影CTやFDG-PETにて原発巣となるような病変認めず、頭蓋内原発と考えられた。その後放射線や化学療法を検討したが、2ヵ月間に出血を繰り返し、また新規病変の出現と急速な増大を認めた。4回目の出血にて救命困難となり死亡となった。

【考察】Rhabdomyosarcomaは骨格筋の形質を有する悪性軟部腫瘍であり、小児で最も多い。頭頸部では傍髄膜や眼窩などに発生することが知られているが、頭蓋内に発生する場合は頭蓋外からの進展や転移である。今回我々は成人にて腫瘍内出血を繰り返し来したRhabdomyosarcomaの一例を経験した。頭蓋内原発に加え、成人発症や腫瘍内出血を契機とすることも稀であり、文献的考察を加え報告する。

2-01

診断に苦慮し急激な経過を辿った中枢神経/節外性 NK/T 細胞リンパ腫（ENKTL）の1例

A case of difficult diagnosis in the patient with extraodal NK/T-cell lymphoma

渡邉 竜馬[1]，吉武 秀展[1]，橋本 彩[1]，音琴 哲也[1]，竹重 暢之[1]，坂田 清彦[1]，中村 英夫[1]，森岡 基浩[1]，古田 拓也[2]

[1]久留米大学医学部脳神経外科，[2]久留米大学医学部病理学講座

諸言:節外性 NK/T 細胞リンパ腫（extranodal NK/T-cell lymphoma: ENKL）は非ホジキンリンパ腫の2%以下で、約9割は鼻腔ないしその周辺に主病変を認め、稀に皮膚，消化管，肝脾，精巣，中枢神経系などで病変を認める。急激な経過をたどるものはaggressive ENKLと呼ばれ転帰は不良である。今回、我々は診断に苦慮し急激な経過を辿った中枢神経aggressive ENKLの1例を経験したので文献的考察を踏まえ報告する。

症例:79歳、男性。X年に右前腕に紅斑を認めるようになり当院皮膚科に紹介、複数箇所の生検にてリンパ増殖性疾患の診断に至ったがこの時点で経過は緩徐であり経過観察となっていた。X年+4ヶ月の全身CTで13mm大の髄膜腫と考えられる左頭頂葉円蓋部腫瘤性病変を認め当科紹介、3ヶ月後のMRIでは増大所見なく経過観察を行なっていた。X+1年に両下肢の脱力で当科に救急搬送となり、造影MRIで両側大脳半球、脳梁、小脳に造影効果を伴う散在性病変を認め同日入院となった。IL-2R:501U/mL，β2MG:2.7mg/Lと軽度上昇のみで眼科でも眼底に明らかな異常ないものの、全身検索で左精巣腫瘍を疑う所見を認めた。頭蓋内病変に対する開頭腫瘍生検術および左精巣腫瘍摘出術を施行した。術後ステロイドの投与を開始、POD10に暫定組織診断:Aggressive NK/T-cell lymphomaとなったが、急激に意識障害が進行し、病理結果も踏まえ緩和治療の方針となった。POD14の頭部CTでは頭蓋内病変の増悪を認めPOD15に多臓器不全などによる突然の酸素化・血圧低下を認め永眠された。頭蓋内および精巣の両病変とも最終診断は免疫染色にてCD3、CD56、EBER陽性でありaggressive ENKLの確定診断に至った。

考察・結語:本例は皮膚病変で発症した稀な疾患であり、PET検査や四肢の皮膚を含めた全身CTを施行していなかったことが診断を困難にしたと考えられる。このような稀な疾患も存在することも念頭におき他臓器病変合併時には血液内科と連携することが重要である。

2-02

非外傷性の急性硬膜外血腫を合併したmarginal zone B cell lymphoma of duraの一例

A case of marginal zone B cell lymphoma of dura with non-traumatic acute epidural hematoma.

宮城 皓平[1]，藤森 香奈[1]，宮原 孝寛[1]，谷川 健[2]，森岡 基浩[3]

[1]公立八女総合病院脳神経外科，[2]公立八女総合病院病理診断科，[3]久留米大学医学部脳神経外科

諸言：急性硬膜外血腫は通常骨折を伴って発症する。非外傷性の硬膜外血腫はその原因精査を行うことが重要となる。今回我々は外傷歴のない急性硬膜外血腫に対して偶発的に診断されたmarginal zone B cell lymphomaの症例を経験し、そこから得られた知見を報告する。

症例：74歳男性。数日前より左頭頂部の頭痛を自覚し、その後右上肢不全麻痺、呂律不良を認め当院救急外来を受診した。来院時はJCS1、右上肢MMT3/5の運動麻痺、軽度の運動性失語を認めた。頭部CTでは左頭頂部に急性硬膜外血腫を疑う高吸収領域を認めた。しかし明らかな外傷歴はなく髄膜腫の可能性も否定できず、待機的手術を計画した。入院翌日に胸痛発作を認め、心疾患精査を行なったが心血管疾患は否定的であった（胸痛はその後改善）。その際の全身CTで偶発的に腋窩や腹部大動脈周囲、下腹部、後腹膜、骨盤内に軟部影腫大を認めた。また、造影MRIでは左頭頂部の硬膜外血腫部分のenhanceは内部不均一で、石灰化はなく髄膜腫は否定的な所見であった。血液検査でIL-2レセプターの上昇もあり、当院血液内科へ相談し、悪性リンパ腫が疑われた。血腫による麻痺症状が出ていることから血腫除去を計画したが胸痛発作が一度出現していた為、局所麻酔下での小開頭血腫除去術を行った。この際に硬膜を一部生検、また術後に鼡径リンパ節の生検も行った。病理診断ではどちらもmarginal zone B cell lymphomaの診断であった。術後より麻痺症状は改善し入院12日目にmRS：0で自宅退院となった。Lymphomaの治療に関しては外来で検討していく方針となった。

考察：非外傷性の硬膜外血腫の症例は稀である。神経症状や画像所見からは早期に外科的治療が必要と判断されることも多いが、非外傷性症例では血腫および硬膜の生検が原疾患の診断につながる可能性がある。本症例では偶発的ではあるが術前に疑い硬膜生検を行うことにつながった。

2-03

初診時に特発性くも膜下出血と診断した、髄膜癌腫症の1例

A case of meningeal carcinomatosis diagnosed as spontaneous subarachnoid hemorrhage at the initial examination

横田 航士[1], 米永 理法[1], 斧淵 奈旺[2]

[1]鹿児島県立大島病院脳神経外科, [2]鹿児島市立病院脳神経外科

【はじめに】

髄膜癌腫症の頻度は全悪性腫瘍の約5%と言われており、通常は、全身臓器への転移を経て発症することが多い。診断後の予後は1-3か月と不良であるが、近年は分子標的治療薬により、長期生存例もみられる。発症形式は様々であるため、診断に難渋することも多い。今回私たちは、初診時に特発性くも膜下出血と診断し、その後髄膜癌腫症の診断に至った症例を経験したので報告する。

【症例】

症例は60代女性、3年前に肺癌に対して手術歴があり、その後１年間の化学療法が行われ、再発なく経過していた。X日に急な頭痛が出現し、症状改善ないため前医受診、頭部CT検査でくも膜下出血の診断となり、紹介となった。当院来院時は意識清明、頭痛は持続していたが、神経学的脱落所見を認めなかった。頭部CT検査では右前頭葉のくも膜下腔に限局する高吸収域を認めており、画像上はSAHの所見であった。体幹部CT検査では肺癌の再発や転移は認めなかった。CTAを撮影するも出血源となりうる所見を認めず、保存的加療とした。翌日の脳血管撮影検査でも異常がなかったことからunknown origin SAHの診断とし、保存的加療を継続した。しかし頭痛の改善なく、X+13日目に嘔吐も出現したため、造影MRI検査を行ったところ、脳溝に沿った造影増強効果を認めた。髄液検査の細胞診にてadenocarcinomaが検出され、またEGFRm L858Rが陽性であったため、髄膜癌腫症と診断した。X＋19日目に意識状態が悪化、頭部CT検査で水頭症を呈しており、VP-shuntを行った。意識状態は改善し、その後全脳照射を行い、分子標的治療薬（ゲフィチニブ）が投与された。全身状態は徐々に改善し、X＋59日目に自宅退院となった。

【考察】

髄膜癌腫症は、画像上では原発巣がコントロールされているにも関わらず発症することもある。担癌患者が新たな神経症状を有する場合は、髄膜癌腫症は常に念頭に置くべきである。

3-01

眼球運動モニターが有用であった成人動眼神経鞘腫

Efficacy of intraoperative eye movement monitoring for oculomotor schwannoma in an adult

安次嶺 裕，野村 得成，浦勇 春佳，切石 唯菜，岸本 拓也，井上 雅皓，武田 康，
佐藤 甲一朗，長坂 昌平，鈴木 恒平，梅村 武部，宮岡 亮，齋藤 健，中野 良昭，
山本 淳考

産業医科大学脳神経外科

症例は59歳男性。当院受診1カ月前より目の見えにくさ、構音障害を主訴に近医を受診、CT・MRI検査にて脳腫瘍の診断で当科紹介となった。当院にて頭部MRI検査施行、中脳左腹側部の神経鞘腫が疑われた。また、左聴神経鞘腫を疑う所見も認めた。腫瘍病変に対してanterior transpetrosal approach及びlateral suboccipital approachにて2期的に腫瘍摘出術を施行。ナビゲーションシステム、MEP、ARB、小児用心電図を用いた眼球運動モニター、顔面神経NIMを使用した。術野において神経モニターを駆使し各種神経を同定、十分剥離し腫瘍の由来がIII神経であることを確認した。VIII神経の腫瘍性病変も組織診断目的に一部切除した。腫瘍摘出の範囲に関して、神経刺激により眼球運動が誘発されない部分を切除した。病理検査にていずれも良性の神経鞘腫であることが確定した。術後も複視は残存していたが構語障害や眼瞼下垂、その他自覚症状なく、腫瘍摘出部からの出血は認めなかった。その後創部感染を発症したが手術加療にて改善、術後半年で退院、外来にて定位放射線治療を行い今後もフォローの方針としている。

神経線維腫症(NF)に合併しない動眼神経鞘腫は非常に稀で文献的にも報告数は少ない。術前の画像診断は困難で、術中所見をもって確定診断となることが多い。これまで標準的治療は確立されていないが外科的摘出と定位放射線治療が主体となる。手術では神経機能温存に配慮し摘出率を考慮する必要がある。本例では既往歴、家族歴、身体所見よりNFの診断に至る明らかな所見を認めず否定的と考える。NFを呈さない眼神経鞘腫で、聴神経鞘腫も術中所見で捉えられている点で希少な一例であると考える。神経機能温存を目的に小児用心電図を用いての眼球運動モニタリングにて可及的に腫瘍を切除、定位放射線治療を併用する治療法は動眼神経鞘腫において治療法の選択肢となりうると考える。

3-02

術後にFirst bite syndromeを発症した傍咽頭部神経鞘腫の一例

A case of parapharyngeal schwannoma with first bite syndrome after surgery.

大久保 秀祐, 香野 草太, 春山 裕典, 小柳 侑也, 亀田 勝治, 石堂 克哉,
一ツ松 勤

新古賀病院脳卒中脳神経ｾﾝﾀｰ脳神経外科

【背景】

脳神経外科領域において、術後にFirst bite syndromeを発症した症例の報告は稀である。今回われわれは、傍咽頭部神経鞘腫の摘出術後にFirst bite syndromeを発症した症例を経験したため提示する。

【症例】

29歳男性。左頚部の腫脹増大と嚥下時の違和感を自覚し、近医耳鼻科で左頚部の腫瘍性病変を指摘された。前医での画像検査及び吸引細胞診の結果、頚部神経鞘腫が疑われ、手術加療目的に当科を紹介受診した。入院時、腫瘤による喉の圧迫感と嚥下時の違和感を認めたが、疼痛や感覚低下の訴えはなかった。MRIで左傍咽頭喉頭に最大径45mmの壁に増強効果を伴う嚢胞性腫瘍を認めた。細胞診の結果と併せて頚部神経鞘腫が疑われ、こちらの病変に対して腫瘍摘出術を行った。

術後は嚥下機能障害や嗄声、舌運動障害などの出現なく経過したが、POD6より食事の初めから半ばにかけて、左耳下腺部にNRS 5/10程度の疼痛が出現するようになった。食事の終盤にかけて痛みは改善し、次の食事の初めに再度症状が出現する状態を繰り返すようになり、First bite syndromeと考えられた。

【考察】

First bite syndromeは、食事の最初の一口で同側の耳下腺に短時間の激痛が生じ、その後の咀嚼で改善するという独特の特徴を呈する疾患である。発症機序は完全には解明されていないが、耳下腺における交感神経系と副交感神経系の間の神経支配の不均衡が原因の一つと考えられており、本症例のような頚部手術の操作が原因となる場合がある。文献的考察を加えて報告する。

3-03

斜台部に発生し20年の経過後に明らかとなったChondroid Chordomaの一例

A case of Chondroid Chordoma developed in the clival area and became apparent after 20 years.

亀田 勝治，大久保 秀祐，小柳 侑也，石堂 克哉，一ツ松 勤

新古賀病院脳卒中脳神経ｾﾝﾀｰ脳神経外科

緒言：軟骨様脊索腫Chondroid chordomaは、希な腫瘍で、特に脊柱や斜台部近傍に発生し、緩徐な増大を示す特徴がある．我々は約20年の長期経過観察後に増大し摘出を試みた1症例を提示する．

症例：45歳男性が1999年に交通外傷を契機に斜台部に15mmの増強効果の少ない病変を発見された．無症候性で緩徐に増大していたが通院を自己中断していた．左前頭蓋底硬膜動静脈瘻によるクモ膜下出血を発症し、他院で手術治療された．その際、斜台部病変は頭蓋内でretro pituitary spaceに伸展し増強されるようになっていた．当院で診断と減量目的で開頭手術を行なった．腫瘍は非常に硬く術中迅速診断ではchondroid sarcomaが疑われた．穿通枝障害のリスクのため部分摘出に留めた．病理検査でS100(+)、AE1/AE3(+)、Brachyury(+)でありChondroid chordomaと診断された．ki67 indexは4-5%であった．

考察：Chordomaは希少な腫瘍で、全腫瘍の約1%を占め、年間発生率は10万人あたり0.08人との報告がある．男性にやや多く、30から高齢者までみられるが、中でもChondroid chordomaはさらに稀で、全chordomaの約5%程度である．本症例では部分切除に終わり再発の可能性が残った．　無症候性で経過し通院中断のため治療時期が遅れたが、適切な時期に手術を行うことが必要と考えられた．Chordomaと比較し後療法として放射線療法は有効との報告がある．今後，内視鏡補助下経蝶形骨洞的追加摘出の他，ガンマナイフ治療を検討している．予後は一般的なchordomaより良好だが、再発と長期増大のリスクが存在し、定期的な経過観察が必要である．

4-01

くも膜下出血の外減圧術後20年で発症した頭部皮下髄膜腫の一例

scalp meningioma 20years after the craniotomy for subarachnoid hemorrhage

三谷 幸輝[1], 小倉 健紀[2], 濱本 諒[3], 吉﨑 航[1], 森田 隆雄[1], 阿河 祐二[1], 宮田 武[1], 安部倉 友[1], 波多野 武人[1]

[1]小倉記念病院脳卒中ｾﾝﾀｰ脳神経外科, [2]国立循環器病研究ｾﾝﾀｰ脳神経外科, [3]大津赤十字病院脳神経外科

【緒言】髄膜腫は頭蓋内に発生する原発性脳腫瘍の中では最も頻度が多いものの、頭蓋外に発生する例の報告は少ない。開頭術後20年の経過で増大傾向をきたした頭部皮下髄膜腫の一例を報告する。

【症例】症例は60代後半の男性。20年前に破裂前交通動脈瘤に対して、緊急でコイル塞栓術、脳室ドレナージ術を行った。その後、実質内血腫周囲の浮腫、両側前大脳動脈灌流域の急性期脳梗塞を認めたことから、左前頭側頭開頭での血腫除去術、および外減圧術を行い、modified Rankin Scale 4で施設退院となっていた。4年前から、左前頭側頭部の開頭術後の部位の皮下腫瘤の増大傾向を認め、精査加療目的に当科紹介となった。腫瘤は弾性硬で、表皮は菲薄化しているものの、皮膚への浸潤は認めなかった。頭部CTでは、一部石灰化を伴う最大径65mm大の辺縁整な腫瘤で、頭蓋外に限局していた。著明な造影効果を伴い、皮下軟部腫瘍が疑われた。全身麻酔下で摘出を行ったところ、表皮や骨表との境界は明瞭で容易に剥離が可能であり、易出血性の腫瘍であった。病理診断は、meningothelial meningioma (WHO grade 4)で、MIB-1 indexは14%であった。

【考察・結語】

髄膜腫の開頭術後にそのトラクトに沿った播種性病変としての続発性頭部皮下髄膜腫の症例報告は散見されるものの、非腫瘍の開頭術後に発生する例は極めて稀である。良性腫瘍である髄膜腫において、high MIB-1 index tumorの意義は定かではないが、今後の再増大のリスクとなりうるため、注意しての経過観察が必要である。

4-02

6年の経過で悪性転化と多発肺転移をきたした WHO grade 1 髄膜腫の一例

A case of WHO grade 1 meningioma with malignant transformation and multiple pulmonary metastases after 6 years of follow-up

内田 大貴[1], 吉田 光一[1], 白濱 麻衣[1], 竹内 雅臣[1], 小川 由夏[1], 塩崎 絵理[1], 近松 元気[1], 松尾 彩香[1], 松永 裕希[1], 馬場 史郎[1], 氏福 健太[1], 諸藤 陽一[1], 日宇 健[1], 松岡 優毅[2], 上木 望[3], 松尾 孝之[1]

[1]長崎大学医学部脳神経外科, [2]長崎大学病院病理診断科・病理部,
[3]長崎大学病院地域病理診断科支援センター

【背景】髄膜腫の中には悪性転化するものがあり、頭蓋外転移をきたす症例も0.1%存在すると報告がある。これらの症例のスクリーニング方法や治療法は確立されていない。今回、再発を繰り返して悪性転化したのち、多発肺転移をきたした髄膜腫の一例を経験したため、報告する。

【症例】65歳男性。X-2年に他院で左前頭部大脳鎌髄膜腫の診断となり、開頭腫瘍摘出術を施行された。Transitional meningioma WHO grade 1と診断され、経過観察をしていたがX年に硬膜外腫瘤性病変の増大があり、当院に紹介受診された。前頭洞に連続した不均一な造影効果を伴う約60mm大の腫瘤性病変を認め、Simpson grade 1の腫瘍摘出を行った。病理診断ではMeningothelial meningiomaの診断となったが、骨や皮膚への浸潤を認めた。X+2年にMRIにて左硬膜外、左眼窩上部に再発を認め、放射線治療としてSRT 25Gy/5Frを施行した。しかし、X+4年にも再々発をきたし、3度目の開頭腫瘍摘出術にてAtypical meningioma WHO grade 2の診断となった。術前検査で偶発的に両肺の多発結節影を指摘され、胸腔鏡下左肺下葉部分切除をしたところ頭蓋内病変と同様の組織像を認め、Atypical meningiomaの転移と診断された。

【結語】経過中に悪性転化し、多発肺転移をきたした髄膜腫の一例を経験した。髄膜腫の頭蓋外転移は非常に珍しいが、リスク因子として開頭術の既往、静脈洞浸潤、局所再発、WHO grade 3などが知られている。初回手術で悪性度が低かったとしても、経過中に悪性転化して播種をきたす症例がある。これらが疑われる症例では頭蓋内病変を積極的に切除することで局所コントロールをし、血行性転移のリスクを減らす工夫が必要だと考える。

4-03

後外側アプローチを併用して摘出した腹側正中に位置する脊髄髄膜腫の1例

Conventional posterior- with posterolateral approach for a ventral midline located spinal meningioma at C2 level: a case report

永野 祐志，菅田 淳，山畑 仁志，花谷 亮典

鹿児島大学大学院医歯学総合研究科脳神経外科

【はじめに】

硬膜内髄外の脊髄腫瘍に対しては，通常後正中アプローチで手術される．歯状靭帯前方に発生した場合も，腫瘍は脊髄を片側に圧排しており，腫瘍によって形成されたスペースから摘出できることが多い．一方脊髄の腹側正中に発生した場合は，脊髄が視野の妨げとなりアプローチに工夫を要する．今回我々はC2レベルで腹側正中に発生した脊髄髄膜腫の1例を経験したので報告する．

【症例】

52才女性，2ヶ月前から四肢末梢のしびれを自覚，携帯の操作や階段昇降に不具合を生じるため近医脳外科を受診，脊髄レベルに病変を認め当院に紹介となった．両側の握力低下・巧緻運動障害，四肢末梢の感覚障害を認めた．MRIではC2レベルの硬膜内髄外病変が脊髄のほぼ真正面に位置し，脊髄は病変と背側の椎弓で圧迫されていた．症候性，進行性の脊髄腫瘍で，髄膜腫・神経鞘腫を鑑別として摘出術を計画した．手術はモニタリング下に腹臥位で行った．まず正中切開でC1-C3の椎弓切除を行い，エコーで脊髄周囲にスペースができたことを確認した．続いて正中右の皮膚切開から筋群を鈍的に分けて術野までのルートを確保した．術前の画像でやや右側に伸びていたため右側の硬膜を切開，後方の視野からある程度減圧の後，傍正中の術野から脊髄への圧迫が起こらないよう注意しつつ腹側の腫瘍を摘出した．対側の硬膜も十分視野におくことができ，Simpson 2の摘出を行った．術後神経所見の悪化なく経過，病理はangiomatous meningioma (MIB1 2%) であり，神経学的悪化なく現在外来通院中である．

【考察および結語】

脊髄は牽引や移動が難しく，腹側病変に対するアプローチは様々な工夫を要する．今回の手術では，広めの椎弓切除により脊髄がより背側にシフトできるスペースが確保でき，後外側の視野を併用することで対側の硬膜まで確認が可能であった．本術式は脊髄腹側病変に対する有効な治療法の一つと考えられた．

4-04

頭蓋骨腫瘍に伴うFGF23関連低リン血症性骨軟化症の一例

A case of FGF23 related tumor-induced osteomalacia with cranial tumor

福本 博順[1], 河野 大[1], 吉永 進太郎[1], 田中 秀明[1], 山城 慧[1], 榎本 年孝[1], 小林 広昌[1], 髙士 祐一[2], 竹本 光一郎[1], 森下 登史[1], 牟田 紘子[3], 青木 光希子[3], 川浪 大治[2], 濱崎 慎[3], 安部 洋[1]

[1]福岡大学医学部脳神経外科, [2]福岡大学医学部内分泌・糖尿病内科, [3]福岡大学医学部病理学講座

【背景】腫瘍性低リン血症性骨軟化症(tumor-induced osteomalacia: TIO)の有病率は、10万人あたり0.04人と極めて稀である。腎尿細管リン再吸収障害による低リン血症、くる病/骨軟化症等を特徴とする腫瘍随伴症候群で、近年原因因子がfibroblast growth factor(FGF)23であることが明らかにされた。今回、我々は頭蓋骨腫瘍によるFGF23関連TIOに対して腫瘍摘出術を行い、速やかに低リン血症が改善した症例を経験したので報告する。

【症例】80歳女性。78歳時より両肋骨・両膝・両股関節等の関節痛を主訴に低リン血症性骨軟化症と診断された。検査の結果、FGF23が発現したため、腫瘍性低リン血症性骨軟化症が疑われ、全身のPET-CTを撮影された。後方視的には小さな頭蓋骨欠損を認めるものの、その時点では異常と判断されず、ブロスマブを投与の上、経過観察されていた。80歳時より左後頭部痛を訴え、頭部CTで左後頭骨に最大径52mmの頭蓋骨腫瘍を認めたため、当科紹介となった。頭蓋骨腫瘍を正常部位まで拡大切除したところ、術後より低リン血症は速やかに改善した。病理所見はリン酸塩尿性間葉系腫瘍(phosphaturic mesenchymal tumor: PMT)と矛盾しない所見であった。

【結語】TIOに起因する腫瘍はhemangiopericytomaなどの良性中胚葉系腫瘍が多く、一般的に進行が緩徐な小腫瘍の場合が多いが、本症例のように急速に増大するものは稀である。また四肢の軟部組織発生の腫瘍が多く、頭蓋骨腫瘍に合併するものは、極めて稀であると報告されている。本疾患の概念、腫瘍摘出におけるtips、病理所見などに関して文献的考察を加えて報告する。

5-01

歯状核赤核淡蒼球ルイ体萎縮症に伴う成人進行性ミオクローヌスてんかんに対して全脳梁離断術を行った一例

Total corpus callosotomy for a patient with progressive myoclonic epilepsy associated with Dentatorubral-pallidoluysian atrophy

三根 大樹[1], 下川 能史[1], 酒井 康成[2], 重藤 寛史[3], 酒田 あゆみ[3], 大久保 秀祐[1], 中溝 玲[1], 吉本 幸司[1]

[1]九州大学大学院医学研究院脳神経外科,
[2]九州大学大学院医学研究院成長発達医学分野（小児科学）,
[3]九州大学大学院医学研究院保健学部門　検査技術科学分野

【緒言】進行性ミオクローヌスてんかん（PME）は、ミオクロニー発作および全般強直間代発作・小脳運動失調・認知機能障害を4徴とする進行性遺伝性疾患の総称である。PMEの基礎疾患の一つである歯状核赤核淡蒼球ルイ体萎縮症（DRPLA）は常染色体顕性遺伝を示し、知的退行が急速に進行する難治性疾患である。今回、DRPLAに伴う成人PMEに対して全脳梁離断術を行い、発作の軽減、患者QOLの向上を得られた成人男性を報告する。

【症例】DRPLAの家族歴あり（父と妹）。小学生になるまで発達の遅れなし。8歳時に上肢ミオクローヌス、四肢の強直発作が起こるようになりてんかんと診断された。ミオクローヌス、てんかん発作および認知機能障害は急速に悪化した。12歳時にDRPLAと診断された。抗てんかん発作薬の調整を行われるも、てんかん発作は難治に経過した。発作型は主に焦点運動起始発作（下顎のけいれん後に両上肢強直、右共同偏視）で、容易に焦点起始両側強直間代発作を呈し、発作中に著明な酸素化不良を認めた。脳波所見として発作間欠期に全般性棘徐波が頻発し、発作時には全般性棘徐波複合を呈した後に短時間で振幅増高・進展、頻回にてんかん重積状態となった。薬剤抵抗性であり外科治療を検討され23歳時に当科紹介となった。成人であったが重度知的・身体機能障害があること、毎日繰り返すてんかん発作重積状態を緩和する目的に全脳梁離断術を行った。術後、左上肢・下顎に緩徐なぴくつきを認めるものの、術前に認められたような酸素化低下を伴う全身発作は消失した。術後3週間、脳梁離断症状と思われる活気不良を認めたが次第に回復し、自宅退院した。

【考察と結語】DRPLAに伴うPMEに対して全脳梁離断術を行い、良好な発作転帰を得たことを初めて提示する。重度認知機能障害を伴う難治PMEに対する全脳梁離断術は、発作の軽減、患者QOLの向上を得られる場合があり、有効な治療選択肢の一つである。

5-02

脳室腹腔シャント術後26年経過し細菌性髄膜炎を繰り返したことで判明したシャントチューブが小腸内に迷入した1例

A case of a shunt tube perforation into the small intestine with repeated bacterial meningitis 26 years after ventriculo-peritoneal shunting.

竹原 雅宣[1]，樋渡 貴昭[2]，田實 謙一郎[3]，増田 圭亮[3]，槐島 健太郎[4]，中薗 俊博[4]，岩元 博史[1]，花谷 亮典[5]

[1]今村総合病院脳神経外科，[2]鹿児島医療センター脳神経外科，
[3]川内市医師会立市民病院脳神経外科，[4]川内市医師会立市民病院外科，
[5]鹿児島大学大学院医歯学総合研究科脳神経外科

【諸言】脳室腹腔シャント(ventriculo-peritoneal shunt，以下VPシャント)はシャント機能不全や感染症，腹腔内の嚢胞形成など様々な合併症を起こしうる．その中でもシャントチューブの消化管迷入は稀であり，今回，我々は脳室腹腔シャント術後26年が経過し細菌性髄膜炎を繰り返したことで判明したシャントチューブが小腸内に迷入した1例を経験したので文献的考察を交えて報告する．

【症例】51歳男性．26年前に松果体部腫瘍による水頭症に対してVPシャントが造設された．今回，発熱を主訴に髄膜炎の診断で神経内科にて抗菌薬投与を行うも寛解増悪を繰り返したため，シャント感染を疑われ当科紹介となった．シャント通過テストと造影CTで，腹腔側チューブが小腸内に迷入し逆行性感染を起こしていると判断し手術を行った．腹腔鏡下で腹腔側チューブを確認し，開腹の上チューブを抜去，小腸再建も行った．チューブ周囲には繊維性被膜（fibrous sheath）が形成されていた．最終的にシャントシステムは全抜去された．術後，抗菌薬投与を継続しシャント再建することなく自宅退院となった．

【考察】VPシャントチューブ消化管迷入の発症率は0.1%未満と稀であるが，死亡率は5.32～13.5%と報告されており，敗血症に移行するなど重篤になりうる．機序として，チューブ周囲に無菌性慢性炎症が起きfibrous sheathが形成され腹腔内でチューブが固定され，連続的に臓器へと接触し刺激することで臓器内へと迷入する．細菌性髄膜炎を発症した原因として，シャント通過テストでは問題ないことから，シャントチューブとfibrous sheathの間隙から逆行して髄膜炎を発症したと考えられる．

【結語】VPシャントチューブによる消化管迷入は稀ではあるものの，感染症を合併すれば重症化する危険性がある合併症である．VPシャント術後26年と長期経過でも起こりうる合併症であり，鑑別として挙げる必要がある．

5-03

脳室心房シャントに入れ替えて腹膜透析を導入した、正常圧水頭症に慢性腎臓病を併発した１例

A case of peritoneal dialysis for chronic renal failure, with replacement of ventriculo-arterial shunt for normal pressure hydrocephalus

武田 裕, 松田 剛

独立行政法人国立病院機構別府医療ｾﾝﾀｰ脳神経外科

【はじめに】脳室心房（VA）シャントは、正常圧水頭症に対する有効な治療法であるが、静脈の処理など不慣れな手技を含み、敬遠される施設・術者も散見される。しかし、他のシャント手術と違い、排出された脳脊髄液は血液中に吸収されるため、腹腔を介さずに治療が完結できる利点がある。今回、悪化した慢性腎臓病に対して腹膜透析を施行するため、VAシャントに入れ替え、良好な経過を得た症例を経験したので、ここに報告する。【症例】70歳代女性。X年Y月に破裂前交通動脈瘤によるくも膜下出血を発症し、開頭ネッククリッピング術を施行され、Y+1月正常圧水頭症を続発し、脳室腹腔（VP）シャント（proGAV 2.0シャントシステム）を受けた。その後回復期リハビリテーション病院へ転院したが、高次脳機能障害が残存、短期記憶障害、幻覚、多動傾向が続き、入院中は離院を繰り返した。退院後は家族の献身的な介護により、自宅での生活を送ることができていた。X+1年Y+4月、30年来かかえてきた慢性腎臓病が悪化した。本人、家族は透析治療を希望したが、残存した高次脳機能障害のため不慣れな環境で長時間の安静が保てない危険性が高く、週３回の血液透析を続けることは困難が予想された。腎臓内科、脳神経外科で治療方針について協議し、腹膜透析を導入することとした。VPシャントの設定圧を20cm水柱まであげて正常圧水頭症の症状が悪化しなかったため、全身麻酔導入後に、VPシャントチューブを頸部で結紮し、腹膜透析用のカテーテルを留置した。術後、腹膜透析は順調に導入できたものの、X+1年Y＋6月、傾眠傾向、尿便失禁が悪化し、頭部CTで正常圧水頭症が再増悪していた。シャント再建が必要と考えられたが、VPシャントでは将来的な腹側チューブ感染のリスクが高いと判断。X+1年Y＋7月VAシャントを施行した。手術後は徐々に症状は改善し、X+1年Y＋8月自宅退院となった。退院後は自宅で腹膜透析を続けながら、夫と二人暮らしが可能であった。

5-04

産褥期に増悪したLate-onset aqueductal membranous occlusion に対して第三脳室底開窓術を施行した一例

A case of late-onset aqueductal membranous occlusion exacerbated during the postpartum period treated with endoscopic third ventriculostomy.

王丸 翔馬[1], 吉岡 史隆[2], 前山 元[2], 並川 裕貴[2], 古川 隆[2], 伊藤 寛[2], 緒方 敦之[2], 中原 由紀子[2], 増岡 淳[2], 阿部 竜也[2]

[1]唐津赤十字病院脳神経外科, [2]佐賀大学医学部脳神経外科

＜はじめに＞水頭症が遅発して症状を呈する疾患として、Late-onset aqueductal membranous occlusion (LAMO)がある。今回われわれは、産褥期に急性増悪したLAMOに対し、第三脳室底開窓術を施行した症例を経験したので報告する。

＜症例＞32歳女性。21歳時、頭痛精査のため近医で画像検査を施行され、慢性水頭症の診断を受けた。妊娠後、水頭症の既往があるため、当院産婦人科で妊娠管理が行われた。妊娠第32週の頭部MRIでは、中脳水道に膜様構造物が見られ、LAMOと診断した。無症状のまま経過し、経腟分娩にて出産し、分娩後5日で退院となった。分娩後17日後から頭痛が増悪し、嘔気を伴うようになった。翌18日、緊急受診した際は激しい頭痛を訴え、傾眠傾向であったが、指示理解や会話は何とか可能であった。頭部MRIで、水頭症は増悪し、小脳と脳幹が下方に圧迫され、大孔ヘルニアを呈していた。緊急に第三脳室底開窓術を行ったところ、術後速やかに頭痛や傾眠の症状は改善し、自宅退院となった。

＜考察＞水頭症を有する女性において、妊娠後に頭蓋内圧亢進を生じ、シャント圧調整や新たな水頭症手術を必要とするケースをしばしば経験する。これは妊娠に伴う静脈圧の上昇や、髄液産生の亢進といった生理的変化が要因と考えられている。そのため出産後に軽快する場合が殆どであるが、本症例のように産褥期に増悪を来たすケースも稀ながら存在する。周産期に病状が安定していたとしても、その後のフォローアップが重要であると考えられた。

6-01

多発する脳病変を呈したリンパ腫様肉芽腫症G3の1例

A case report of lymphomatoid granulomatosis grade3 of the central nervous system

昇 竜正[1], 古田 啓一郎[1], 吉富 宗健[1], 宮城 尚久[1], 竹下 盛重[2], 赤司 一義[3], 森岡 基浩[4]

[1]済生会八幡総合病院脳神経外科ｾﾝﾀｰ, [2]済生会八幡総合病院病理診断科,
[3]済生会八幡総合病院放射線科, [4]久留米大学医学部脳神経外科

【はじめに】リンパ腫様肉芽腫症(Lymphomatoid granulomatosis,以下LYGと略記)は病理学的に血管中心性および血管破壊性を特徴とする稀なリンパ増殖性疾患である.今回我々は頭部MRIにて多発する脳病変に対して脳生検にてLYGと診断した症例を経験したため文献的考察をふまえて報告する.

【症例】80歳,男性.頭痛を主訴に近医を受診し,頭蓋内に多発する浮腫性病変が指摘されたため当科紹介となった.頭部造影MRIにて両側大脳,橋,右小脳に多発するring enhanceを呈した腫瘤性病変を認めた.転移性脳腫瘍を疑い全身検索するも両肺に多発する結節影および肝内に単発する微小な腫瘤性病変を認めるのみで原発巣は指摘できなかった.右頭頂葉病変に対してNavigatin下に生検術を施行したところ病理所見にて凝固壊死を伴い,血管周囲に中型および大型異型リンパ球のびまん性浸潤を認めた.免疫染色ではCD20,MIB1,MUM1,LMP1陽性であり多数のEBER陽性異型細胞を認めたためLYG grade3と診断し,治療目的に血液内科へ紹介となった.

【結語】LYGは稀なリンパ増殖性疾患であるが,多発する脳病変を呈する鑑別疾患として本疾患を念頭に置くことで早期の診断および治療介入が可能と考えられた.

6-02

ミュラー管への分化が示唆された脳実質内・内胚葉性嚢胞の一例

A case of intraparenchymal endodermal cyst lined by Mullerian organs.

中川 雄大[1], 植川 顕[1], 黒田 順一郎[1], 篠島 直樹[1], 田中 一仁[2], 上谷 浩之[3], 三上 芳喜[2], 平井 俊範[3], 武笠 晃丈[1]

[1]熊本大学病院脳神経外科, [2]熊本大学病院病理診断科, [3]熊本大学病院画像診断・治療科

脳実質内嚢胞性病変の中には、発生の過程で外胚葉性または内胚葉性の由来臓器の組織が脳内に迷入して生じる例があり、病理学的に診断確定に至る場合がある。今回我々は、ミュラー管への分化が示唆された脳実質内・内胚葉性嚢胞の一例を経験した。症例は61歳男性。11年前に右下肢脱力・頭痛・嘔吐があり、左中心溝近傍内側の白質にCTで低吸収、MRI T2WIで髄液と等信号の3cm大の嚢胞性病変を認めた。同年、嚢胞吸引およびOmmaya reservoir留置術を施行した。その後、嚢胞は縮小し症状は改善していたが、今回の入院の1ヶ月前より軽度の右下肢脱力を認め、画像検査で嚢胞の再増大を認めた。Ommaya reservoirは嚢胞から逸脱し穿刺吸引は困難だった。MRIで3cm大の嚢胞は左中心溝近傍内側の白質に存在し、左側脳室に接し、被膜で隔てられていた。FLAIRで髄液より低信号で高濃度の液体成分が示唆され、増強効果を伴わなかった。症候性であり、手術により組織を確認し、嚢胞を側脳室へ開窓し嚢胞を退縮させる方針とした。左頭頂葉より嚢胞に到達し、軟性内視鏡下で左側脳室と隔てられた嚢胞壁を採取し側脳室と交通をつけ、新規のOmmaya reservoirを留置した。術後に嚢胞は縮小し、症状は改善した。病理検査で、嚢胞壁に単層・多層円柱上皮を認め、免疫染色でサイトケラチン、paired-box gene 8（PAX_8:ミュラー管由来臓器マーカー）が陽性、プロゲステロン受容体が一部陽性、エストロゲン受容体は陰性で、ミュラー管由来臓器への分化が示唆された。ミュラー管へ分化した脳実質内・内胚葉性嚢胞の報告はこれまで1例で稀である。本症例のように脳内嚢胞性病変の中で、病理学的診断により外胚葉性または内胚葉性の由来臓器が確定する症例があり、症例の集積により新たな疾患概念が示される可能性がある。

6-03

15年後に進行性四肢麻痺を呈したキアリ１型奇形再発に対し両側小脳扁桃切除を施行した１例

A case in which bilateral cerebellotonsillectomy was performed for recurrence of Chiari type 1 malformation that presented with progressive quadriplegia 15 years later.

酒井 美江，橋本 彩，橋本 洋佑，安藤 尊康，牧園 剛大，服部 剛典，下川 尚子，森岡 基浩

久留米大学医学部脳神経外科

【諸言】キアリ1型奇形(Chiari type 1 malformation:CM1)に対する外科的治療は、硬膜外層切除、後頭骨・環椎椎弓切除、硬膜拡大形成での大孔減圧術が一般的には高い有効性が示されている。一方、CM1の悪化および再発に対する再手術率は術式にもよるが7～17%と比較的高く、再手術時には大孔部の再拡大やくも膜癒着剥離、小脳扁桃切除等の再発機序に応じた手術戦略が重要である。今回、術15年後に再発したCM1に対し小脳扁桃切除も加えた大孔減圧術を施行した1例を経験したので文献的考察を踏まえ報告する。

【症例】49歳、女性。15年前に頭痛および複視、四肢の痺れで発症。MRIでは小脳扁桃が23mm下垂(C2 level)、CM1と診断し、大孔幅での後頭骨・環椎椎弓切除、筋膜での硬膜拡大形成が行われた。軽度の頭痛および小脳扁桃下垂(18mm)は残存したものの、他神経症状は改善し経過観察されていた。術15年後に体幹失調、進行性四肢麻痺による歩行障害が出現しCM1の再発で当科紹介となった。MRIでは延髄への圧迫を認め、小脳扁桃下垂は20mmと再増悪していたことから小脳扁桃切除を含めた再手術を行う方針とした。術中、大孔の追加骨性減圧は行わなかったが、大孔部には硬膜形成部に肥厚した線維性組織が存在しており十分切開し小脳扁桃を露出した。両側小脳扁桃は左側は下端から20mmを切除、右側は動脈が癒着していたため20mmの長さ内減圧を行った。硬膜はDuragenで形成しエコーで十分な除圧を確認し手術を終了した。術後、四肢不全麻痺は改善、失調は軽度残存するものの杖歩行まで可能となった。術後経過良好で、POD20にリハビリ転院となった。

【考察】CM1に対する手術が、大孔幅で充分な減圧で開頭および十分な硬膜形成を行えば不要という報告があるが、小脳扁桃の下垂が強く(C2 level以下)、症状が重篤な症例や再発例に対しては両側小脳扁桃切除は良い適応と考える。

7-01

経動脈的コイル塞栓術後に遅発性血栓化で治癒し得た direct CCFの1例

A case of direct CCF that treated with delayed thrombosis after transarterial coil embolization

井上 雅皓[1], 黒川 暢[2], 梅村 武部[1], 山本 淳考[1], 田中 優子[2]

[1]産業医科大学脳神経外科, [2]産業医科大学脳卒中血管内科学

【症例】89歳女性。頭痛、眼痛、耳鳴を主訴に前医脳神経外科を受診し当科紹介となった。身体所見上は両側眼窩部雑音と左動眼神経麻痺があり、頭部MRA上は静脈の早期描出と両側の上眼静脈の拡張を認めた。血管造影検査では右内頚動脈海綿静脈洞上方の瘻孔を認め、内頚動脈瘤破裂によるdirect CCFであった。症候性で浅中大脳静脈への逆流もあることから翌日にダブルカテーテル・バルーン併用での血管内治療を企図した。バルーンで瘻孔の閉鎖を行うと逆行性の血流は消失しシャントポイントと同定した。下錐体静脈洞へのカニュレーションを試みたが通過せず、TAEのみで治療を行う方針とした。瘻孔を介して海綿静脈洞の前方・後方にカテーテルを留置、バルーンカテーテルで瘻孔を遮断した状態でコイル塞栓を行った。カテーテルが内頚動脈に押し出された際、シャント血流は残存していたが、中大脳動脈の順行性の血流が確認でき、ここで治療終了とした。術後より両側眼窩部雑音は消失し左動眼神経麻痺も経時的に改善した。術20日後の血管造影検査では浅中大脳静脈への逆流は無く、上眼静脈と下錐体静脈洞に流出している所見であった。術33日後の血管造影検査ではdirect CCFは消失した。
【結論】本症例ではダブルカテーテル、バルーンアシスト下にて経動脈的塞栓を行った。経静脈的塞栓が困難な場合でも、適切なデバイス選択による密な経動脈的塞栓を行うことで、遅発性血栓化を誘発してdirect CCFが治癒し得る可能性が示唆された。

7-02

椎骨動脈V4遠位からのfeederを有する海綿静脈洞部硬膜動静脈瘻の一例

Cavernous sinus dural arteriovenous fistula with feeder from distal vertebral artery: case report

佐藤 雅紀[1], 西牟田 洋介[1], 時村 洋[1], 花谷 亮典[2]

[1]鹿児島市立病院脳神経外科, [2]鹿児島大学大学院医歯学総合研究科脳神経外科

【緒言】海綿静脈洞部硬膜動静脈瘻(CS-dAVF)はAPA等のECA系が主なfeederで、ICAの関与もある。渉猟し得る限り、VAの特に最遠位部からのfeederは比較的稀であると考えられる。【症例】60歳台女性。1年前より左眼充血あり近医眼科にて加療も改善なく、2か月前に近医脳神経外科を受診しMRIにてCS-dAVFを指摘され、当科に紹介された。DSAにてAPAを主とした両側ECA系からのfeederを認めた。feederはclivus骨内に集簇しpouchを形成し、左CSのpostero-medialに流入していた。また左VAが低形成と考えられ、遺残の様な左VAがBA unionを形成していた。左VA近位端より腹側上方に延び、medial clival artery(mca)と連続し、clivus表面を上方に走行し、他feeder同様に前述のshunt pointに流入していた。主なdrainerは左SOVと左SMCVで、SMCVからCVRを認めた。左SPS・IPSは閉塞していた。TVEにて左SOV、左SMCV、shunt流入部のCS内を塞栓し、完全なshunt消失を得た。【考察】VAのC2-3から分岐するanterior meningeal arteryがmcaとの吻合があるが、本症例は異なると思われた。渉猟する限りanterior spinal artery(ASA)とmcaの吻合は報告がなかった。APAのhypoglossal branchはmcaと吻合を有し、またpersistent primitive hypoglossal arteryと相同である。これらからAPAのhypoglossal branchの遺残が本症例でfeederとなったのではないかと推察された。VAからのfeederがあっても他のCS-dAVFと治療戦略は変わらないが、compartmentalizationが進んでいない症例ではshuntの残存のリスクとなり得る可能性が考えられた。

7-03

奇異な経過を辿った左横静脈洞-S状静脈洞分岐部硬膜動静脈瘻の１例

A case of left transverse-sigmoid sinus dural arteriovenous fistula with unusual course

神崎 由起[1]，福田 健治[1]，藤原 史明[1]，入江 由希乃[1]，垰本 僚太[1]，坂井 翔建[2]，林 修司[1]，井上 亨[1]，安部 洋[3]

[1]社会医療法人財団白十字会白十字病院脳神経外科，
[2]社会医療法人財団白十字会白十字病院脳血管内科，[3]福岡大学医学部脳神経外科

【はじめに】脳静脈洞血栓症と硬膜動静脈瘻は時に合併することが知られており、両者が同時に発見される場合と、いずれかが先行して発見される場合がある。今回、硬膜動静脈瘻発生から10年以上経過した後、同部位に静脈洞血栓症を発症した１例を経験したため文献的考察を加え報告する。

【症例】44歳女性。発症1週間前より左頭痛を認めるようになった。その後頭痛が増悪し、その翌日から体動困難となったため家族が救急要請し当院搬送となった。来院時意識レベルGCSE14（E3V5M6)、運動麻痺や失語は明らかでなかったが右同名半盲を認めた。頭部ＣＴで左後頭葉皮質下に最大径7cm大の出血を認め周囲に随伴浮腫を伴っていた。また、左横静脈洞部に淡い高吸収を認めた。造影ＣＴを施行すると、左横静脈洞からＳ状静脈洞が閉塞していた。脳出血を合併していたため、ヘパリン5000単位での持続点滴静注開始し、第2病日目に静脈洞閉塞に対して血栓回収術を行った。この際、明らかな動静脈瘻は認めなかった。治療後からヘパリン10000単位へ増量し、慢性期はワーファリンの維持投与とした。脳出血の拡大なく、意識レベルも改善したが、右上下肢に軽度失調と右同名半盲が残存し第32病日目にリハビリテーション病院へ転院となった。以前(2012年)、左耳鳴りを主訴に近医脳神経外科を受診し左横静脈洞部硬膜動静脈瘻を指摘されていた。保存的に経過観察を行い、数カ月後には症状消失と共にMRI画像で改善を認めたという病歴があった。

【考察】脳静脈洞血栓症の原因として、血栓性素因や経口避妊薬等多数の因子が挙げられ、硬膜動静脈瘻の関与も誘因の一つとして報告されている。本症例は静脈洞血栓症の原因として、10年以上前に発生した硬膜動静脈瘻が関与している可能性も考えられた。

7-04

脳静脈洞血栓症慢性期に多発硬膜動静脈瘻を合併した一例

A case of multiple dural arteriovenous fistula with a history of cerebral venous sinus thrombosis

竹内 雅臣，諸藤 陽一，白濱 麻衣，小川 由夏，塩崎 絵理，近松 元気，松尾 彩香，
内田 大貴，松永 裕希，馬場 史郎，氏福 健太，日宇 健，吉田 光一，松尾 孝之

長崎大学医学部脳神経外科

【緒言】

脳静脈洞血栓症（CVST）と硬膜動静脈瘻（dAVF）は双方向に関連性があると考えられているが，その機序や頻度などについては明らかでない．今回CVST慢性期に多発dAVFを合併した一例を経験したので報告する．

【症例】

70代男性．12カ月前に頭痛を呈し近医にて上矢状静脈洞（SSS）と横静脈洞（TS）-S状静脈洞（SS）にCVSTが疑われた．2カ月前から幻視症状が出現し認知症を疑われ近医に入院した．急速に意識障害が進行し，脳静脈洞血栓症増悪を疑われ当院へ搬送された．MRIよりdAVFが疑われ，血管造影を行うとCVSTに加え複数のshuntを認め，多発dAVF（Borden type 2，Cognard type 2a+b）の診断となった．また両側とも内頚静脈は描出されず著明な頭蓋内灌流の低下を認めた．OnyxとNBCAを用いて二期的に経動脈塞栓術を行った．右TS-SS dAVFのshuntは消失し，直静脈洞への逆流も大幅に減少した．術後意識障害改善傾向となりmRS3で入院18日目に転院した．

【結論】

CVST慢性期に解剖学的同一部位に多発するdAVFを合併した一例を経験した．CVST，dAVFのいずれが先行するかは議論があるが，本症例ではCVSTが先行し同部位に静脈圧上昇をきたし既存のshunt拡大などにつながった可能性がある．CVST症例では定期的な画像経過観察を行う必要がある．

8-01

Parkinsonismを来したテント部硬膜動静脈瘻の一例

A case of cranial dural arteriovenous fistula presenting progressive parkinsonism

辻 政宗[1], 福本 博順[1], 廣田 篤[1], 高橋 信敬[2], 河野 大[1], 吉永 進太郎[1], 田中 秀明[1], 山城 慧[1], 榎本 年孝[1], 小林 広昌[1], 竹本 光一郎[1], 森下 登史[1], 岩朝 光利[3], 馬場 康彦[2], 安部 洋[1]

[1]福岡大学医学部脳神経外科, [2]福岡大学医学部脳神経内科, [3]福岡大学病院救命救急センター

【背景】Parkinsonismはさまざまな病態で発症するが、硬膜動静脈瘻(dural arteriovenous fistulae:dAVF)に起因するものは稀である。今回、我々はドパミン抵抗性Parkinsonismにて発症したdAVFに対して塞栓術を行い、速やかに症状が改善した症例を経験したので報告する。

【症例】71歳男性。1ヶ月前よりふらつきが出現。その後、文字が小さくなる、声が小さくなるなどParkinson様症状が出現した。近医で頭部MRIを撮影され、両側視床に浮腫性変化を認めたため、当科紹介となった。来院時、JCS1、強い姿勢反射障害により歩行は困難であり、小字症、小声、短期記憶障害(HDS-R 15)を認めた。UPDRS-III は7点で、dopamine challenge testで有意な改善は得られなかった。MRAではテント部に集簇する異常血管影、脳血管造影ではMMA, OAをmain feederとし、falco-tentolial junctionにshunt pointを有するBorden typeIIIのdAVFを認めた。全身麻酔下にMMAおよびOAをOnyxで経動脈的に塞栓した。シャントが残存したため、straight sinusよりshunt近傍へ侵入してcoilを用いて経静脈的に塞栓した。シャントの完全閉塞が得られ、術後より意識・記憶状態(HDS-R 25)の改善、またParkinsonismの改善により独歩可能となった(UPDRS-III 3点)。

【結語】dAVFに起因するParkinsonismは診断に難渋し、既報においても症状出現から診断までに数年を要しているものが多い。Dopamine抵抗性であるものの、dAVFの治療により症状は改善が得られるものが多く、診断が重要である。今回、速やかな診断と治療介入により、良好な経過を得ることができたため、文献的考察を加えて報告する。

8-02

両側視床病変を呈した小脳テント硬膜動静脈瘻に塞栓術を行った1例

A case of cerebellar tentorial dural arteriovenous fistula presented with bilateral thalamic lesions, successfully treated by embolization

喜舎場 一貴[1], 長嶺 英樹[1], 百次 仁[2], 國仲 倫史[1], 小林 繁貴[1], 外間 洋平[1], 石内 勝吾[3], 浜崎 禎[1]

[1]琉球大学医学部脳神経外科, [2]大浜第一病院脳神経外科, [3]ﾒﾃﾞｨｶﾙﾌﾟﾗｻﾞ大道中央病院

【背景】

硬膜動静脈瘻（dural arteriovenous fistula, DAVF）は硬膜に発生する異常な動静脈短路である。その中でも小脳テントDAVFは比較的稀であり、頭蓋内出血で発症することが多い。

今回我々は両側視床病変で発症した小脳テントDAVFの1例を経験した。画像所見は、腫瘍、脳血管障害、代謝性疾患、自己免疫性疾患との鑑別が重要と思われ、文献的考察を加えここに報告する。

【症例】

60歳女性。来院1か月前より活動性低下、物忘れ等の認知機能の急激な増悪で発症した。前医の頭部MRIで両側視床病変を認め当科入院となった。入院時はJapan Coma Scale I-2。軽度失行を認め、神経学的脱落所見は認めなかった。Mini-Mental State Examination(MMSE)は14/30だった。頭部MRI FLAIRでは両側視床高信号を認めた。MRI T2*では左視床枕近傍低信号を認め出血が疑われた。脳血管撮影検査では左椎骨動脈及び左後頭動脈の分岐を流入動脈、inferior vermian veinを流出静脈とするAVシャントがあり、内大脳静脈に逆流を認めた。Borden type III、Cognard type IVの小脳テントDAVFと診断し、経動脈的塞栓術を施行した。術後、両側視床の浮腫性病変は完全消失し、MMSEは24/30と顕著な改善を認めた。

【考察・結論】

認知機能低下症状で発症し両側視床病変を呈した小脳テントDAVFの症例を経験した。両側視床の灌流障害、浮腫性変化、及び出血が認知機能低下を来したと考えた。脳血管内治療で良好な術後経過が得られた。

両側視床病変を呈するDAVFの報告は稀である。画像診断に難渋することも多いかと考えられるが、適切な治療で症状改善が期待できるため、本症例の様に出血や静脈拡張所見を伴う場合は、早期にDAVFを疑い治療介入することが重要といえる。

8-03

小脳橋角部腫瘍摘出術後に生じた硬膜動静脈瘻の1例

Sigmoid sinus DAVF after craniotomy

松田 浩大[1], 吉岡 努[1], 湧田 尚樹[1], 継 仁[1], 東 登志夫[2], 安部 洋[3]

[1]福岡赤十字病院脳神経外科, [2]福岡大学筑紫病院脳神経外科, [3]福岡大学医学部脳神経外科

症例は70才男性。右難聴を認め頭部MRIにて右小脳橋角部に2.5cmの腫瘍を認めた。X年Y月に右小脳橋角部腫瘍に対して開頭腫瘍摘出術施行した。その後、外来フォローを行っていた。Y＋3月に腫瘍摘出術術野近傍の右後耳介の乳様突起近傍の血管怒張と右浅側頭動脈の怒張及び右拍動性耳鳴を自覚した。Y＋５月に３D-CTAと脳血管撮影検査にて両後頭動脈、右後耳介動脈、左浅側頭動脈、右後硬膜動脈から右S状静脈洞への流入,右内頚静脈への順行性流出を認め、右S状静脈洞の硬膜動静脈瘻（BordenI,CognardI）と診断した。硬膜動静脈瘻は開頭部位近傍に生じていた。Y＋6月に経動脈、経静脈塞栓による手術を行ったが部分閉塞にて終了した。吻側部分の血流閉鎖にて乳様突起近傍の動脈怒張と右拍動性耳鳴は改善していたが、数ヶ月で再発を認めた。対側浅側頭動脈、後頭動脈の怒張も増悪傾向であったため再度経静脈塞栓術を行った。

硬膜動静脈瘻の明確な原因として開頭手術があげられる。今回、開頭腫瘍摘出術後に合併した硬膜動静脈瘻にたいして経動脈・経静脈的に塞栓を行い治療したので、文献的考察を加えて報告する。

8-04

Kasabach-Merritt 症候群を認めた頚部血管腫に対して経動脈的塞栓術を施行した1例

A case of cervical hemangioma with Kasabach-Merritt syndrome treated by transarterial embolization.

舎川 健史[1], 岳元 裕臣[1], 賀来 泰之[1], 柴田 碧人[1], 田嶋 恒三[1], 中垣 祐紀[1], 濱口 正義[2], 松尾 倫[2], 清末 一路[3], 武笠 晃丈[1]

[1]熊本大学大学院生命科学研究部脳神経外科学講座,
[2]熊本大学大学院生命科学研究部小児科学講座,
[3]熊本大学大学院生命科学研究部放射線診断学講座

【背景】Kasabach-Merritt症候群は、巨大血管腫に血小板減少と凝固線溶系の異常を合併する病態である。現在、内科治療、放射線治療、血管内治療などいくつかの治療法が報告されているが現状で確立された治療法はない。今回、我々は同病態で発症した頚部血管腫の男児に対して内科治療に続いて、経動脈的塞栓術を行い経過良好であった1例を経験したため報告する。

【症例】0歳2か月の男児、左後頚部の腫瘤性病変を主訴に前医を受診した。血液検査でPlt 1万/μL、Hb 8.8g/dL、WBC 10000/μLと血小板減少を認め、造影CTで長径5cmの左頚部腫瘤を認めた。輸血の必要性や悪性疾患なども考慮され、当院小児科へ紹介された。精査にてKasabach-Merritt 症候群を伴う頚部血管腫の診断にて、βブロッカー、ステロイド、シロリムス投与、及び輸血による内科治療が開始された。短期の治療経過では、凝固系異常の明らかな改善は得られず、輸血依存状態が続いたため、追加治療として治療開始後約3か月時点で、経動脈的塞栓術を施行した。術後経過は良好で、輸血依存状態は改善し、内服治療は一部漸減し自宅退院となった。

【考察】Kasabach-Merritt症候群を呈する血管腫に対する治療は、ステロイドなどの内科治療に加えて放射線治療や血管内治療などが考慮されるが、未だ確立されていない。本症例の治療に関し文献的考察を加えて報告する。

9-01

左椎骨動脈瘤破裂によるくも膜下出血を合併した神経線維腫症１型の一例

A case of Neurofibromatosis type1 with SAH due to ruptured VA aneurysm

日下部 太朗[1]，福島 浩[1]，吉野 慎一郎[1]，平川 勝之[1]，安部 洋[2]

[1]福岡市民病院脳神経外科，[2]福岡大学医学部脳神経外科

63歳男性。既往歴として幼少期に神経線維腫症１型の診断。高血圧にて内服加療中であった。X月Y日入浴後立ち上がろうとした際、めまい、嘔吐、後頭部痛出現し救急搬送となった。来院時血圧125/73、意識レベルGCS15(E4V5M6)、明らかな神経学的異常所見認めなかったが、めまい・嘔吐は椎骨動脈解離による脳血管障害の症状と疑い頭部MRI施行した。FLAIRにて橋前槽に高信号域認め、MRAでは左椎骨動脈の壁は狭小化し不整となっており、その遠位に2mm程度の微小動脈瘤を認めた。右椎骨動脈は後下小脳動脈遠位が閉塞していた。頭部CT上、両側椎骨動脈には高度石灰化を認めた。左椎骨動脈瘤破裂によるくも膜下出血（WFNS GradeI、Fisher 2）と診断した。両側椎骨動脈の狭窄・閉塞病変は当初解離性を疑ったが、以前に他院で施行したMRIと著変なく動脈硬化性と判断した。動脈瘤は瘤径2.73/2.24mm、ネック径2.36mm、blebを伴っていた。DAY２に左椎骨動脈瘤に対し、全身麻酔下で脳動脈瘤コイル塞栓術を施行した。Simple techniqueで良好な塞栓が得られた。DAY９に施行した脳血管撮影で、椎骨動脈の形状変化なく、脳動脈瘤も良好な塞栓が得られていた。明らかな脳血管攣縮なく経過した。今回、左椎骨動脈瘤破裂によるくも膜下出血を合併した神経線維腫症１型の一例を経験した。文献的報告を加え報告する。

9-02

小脳AVMに関連した破裂PICA動脈瘤の1治療例

One case report of ruptured posterior inferior cerebellar artery aneurysms associated with cerebellar arteriovenous malformation

吉田 英紀，後藤 優太，横溝 明史，原 健太，松尾 諭，長谷川 亨，藤井 清孝

福岡徳洲会病院脳神経外科

【はじめに】AVMに関連した破裂PICA動脈瘤の報告例は少ない．我々はAVMのfeederとなっているPICAから発生した破裂動脈瘤を同一症例で2回経験したのでその治療経過を含めて報告する．【症例】45歳、男性、既往歴なし．2017年9月28日排便後から急激な後頭部痛と回転性めまいがあり救急搬送．意識やや傾眠、苦悶表情も疎通可能JCS-10．身体的には明らかな四肢麻痺なく右に軽度の体幹失調あり．頭部CTでは基底槽にうすいSAH、第4脳室から小脳中部に血腫あり軽度水頭症あり．CTAではAVMのfeederであるPICA１本に動脈瘤を認めた．右椎骨動脈撮影でPICA cranial loop末梢に紡錘状の嚢状動脈瘤を認め、その末梢に横静脈洞内側に沿う形でnidusが存在した．nidusはもう1本のPICAならびにSCAからfeedingあり．緊急で動脈瘤を含めた母血管コイル塞栓術ならびに脳室ドレナージを行った．術後経過良好で独歩退院．半年後にAVMに対してγナイフ加療を行い外来フォロー中、2年半後の2020年3月15日後頭部痛、めまいで発症し、後頭蓋窩にくも膜下出血を認めた．CTAならびに脳血管撮影で前回治療の再開通はなくもう1本のPICAに新たに動脈瘤が発生し破裂した．同様に血管内治療を行ったがγナイフ後のAVMの消失は見られなかった．術後経過良好で一旦独歩退院．γナイフ後3年経過でAVMの消失は認めず、AVM塞栓術ならびに摘出術を行った．術後軽度小脳症状あったがリハビリで改善し独歩退院．【考察】PICA末梢性動脈瘤はAVMに関連したものが30-40％占め、4－6mm程度が多い．その成因は先天的血管構造欠如や還流ストレスなどが考慮されている．その治療方法は動脈瘤の形態、場所、術者の技量などで開頭術か血管内治療を選択すべきである．【結語】AVMに関連した破裂PICA末梢性動脈瘤1治療例を経験した．その治療方法は形態やその場所にもより検討すべきである．

9-03

破裂左椎骨後下小脳動脈分岐部動脈瘤に対し後下小脳動脈にtrans radial approachでステント留置を行った一例

A case report of stent placement in PICA with trans radial approach for ruptured left VA-PICA aneurysm

後藤 純寛，定方 英作，松野 聡夏，吉田 道春，小野 智憲，原口 渉，案田 岳夫

長崎医療ｾﾝﾀｰ脳神経外科

【目的】broad neckの破裂左椎骨後下小脳動脈分岐部(VA-PICA)動脈瘤に対しPICA温存を目的に対側VAからステント留置を施行した一例を経験したため報告する．【症例】80歳の女性，X年3月に頭痛が出現し前医救急搬送されたところ，CTでくも膜下出血(WFNS 3，H&K 3，Fisher 3)を認めた．CTAでは左VA-PICAに8mm大の動脈瘤を認め破裂点と考えられたため，血管内治療目的に当科紹介となった．動脈瘤はbroad neckでありdomeからPICAが分岐していたためsimple techniqueでは根治が困難であると考えられた．そのため二期的治療を企図し，初回治療として入院翌日に動脈瘤先端のblebのみをコイル塞栓した．術後CTでは出血増大なくspasm期は新規神経脱落所見なく経過した．術後MRIでneck remnantを認めたため4月に根治目的に再度ステント併用コイル塞栓術を施行した．その際PICA温存を目的にtrans radial approachでステントを対側VAから左PICAに留置し，術後は新規神経脱落所見なく経過した．【考察】VA-PICAやPICA動脈瘤の塞栓術を行う際，broad neckな動脈瘤は不完全な塞栓になり得る他，コイルが母血管に突出することによりVAやPICAの閉塞をきたす可能性がある．そのためPICA温存を目的にステント留置を施行する場合があるが，PICAの分岐角度が急峻である場合同側からのapproachが困難であることがある．本症例は左VA，VA unionに屈曲・狭小化があり右VA起始部の角度が鋭であったため，コイル塞栓，ステント留置ともに難易度が高かったが，trans radial approachでステント留置を行うことで重大な術後合併症なく経過した．

9-04

致命的な経過を辿った中大脳動脈M1巨大紡錘状動脈瘤の一例

A case of a giant fusiform aneurysm of the middle cerebral artery M1 with a fatal course

加賀 駿，檜垣 梨央，井戸 啓介，松本 健一

佐賀県医療ｾﾝﾀｰ好生館脳神経外科

【背景】

頭蓋内の紡錘状動脈瘤は頭蓋内動脈瘤の3-13%と比較的稀な疾患である。その中でもMCAはVAに次いで2番目に多い発生母地とされている。特にM1の紡錘状動脈瘤はLSAを含む穿通枝の問題から治療に難渋する。今回、我々は9年の経過で増大し、致命的な経過を辿ったM1巨大紡錘状動脈瘤の一例を経験したので報告する。

【症例】

56歳男性。X-9年、頭痛の精査で左中大脳動脈M1の紡錘状拡張を指摘された。数年の経過で増大がみられ当科に紹介された。治療を前提に脳血管撮影など精査を勧めたが、患者希望で他院に転医した。9年後に右片麻痺を主訴に救急搬送となり、既知の動脈瘤の著明な増大と左内包後脚の急性期脳梗塞を認めた。後交通動脈穿通枝領域の梗塞であり、瘤の増大に伴い血流不全を生じたものと考えられた。この時点で動脈瘤の根治的治療は困難と判断し、脳梗塞に対する保存的加療を行った。右不全麻痺は改善し、自宅に退院したが、数日後には意識障害を伴う右片麻痺で再入院となった。画像上、左半球の皮質に広範な梗塞をきたしており、動脈瘤の急速な血栓化と増大を伴っていた。入院後、意識障害は進行し、数日で不幸の転帰を迎えた。

【考察】

紡錘状動脈瘤はその形状から、標準的な頸部クリッピング術やコイル塞栓術が困難であり治療に難渋する。特にM1の紡錘状動脈瘤はLSAの分枝の問題から治療による麻痺の出現が懸念される。治療方針としてはバイパスおよびトラッピング術が従来代表的であったが、近年ではフローダイバーター留置術が選択肢として挙げられるようになった。しかし、巨大瘤の場合、フローダイバーター留置後の瘤の残存や血栓化瘤増大により合併症をきたした症例も報告されている。今回経験したM1紡錘状動脈瘤に関して文献的考察を交えて報告する。

10-01

2本のaccessory MCAを合併した左内頚動脈閉塞に対して急性期血栓回収術 を行った1例

A case of thrombectomy for left internal carotid artery occlusion with double accessory MCA

鈴木 皓一朗[1], 手賀 丈太[1], 堀尾 欣伸[1], 竹本 光一郎[2], 安部 洋[2]

[1]福岡青洲会病院脳神経外科, [2]福岡大学医学部脳神経外科

【背景】中大脳動脈の破格であるaccessory MCAは0.03%で認められるが、それらが2本同時に存在する症例は極めて稀である。急性期血栓回収術は術前に閉塞血管の走行が確認できないため、破格が存在する時、血管の起始部の同定が困難である。今回、2本のaccessory MCAを合併した左内頚動閉塞症に対して急性期血行再建術を施行した症例を経験したため報告する。

【症例】 73歳男性。野球場で突然倒れたため、前医へ救急搬送された。前医搬入時、右片麻痺、全失語を認め、頭部MRI拡散強調画像で左中大脳動脈領域に広範な淡い高信号域を認めた（DWI -ASPECTS 5点）。またMRAで左内頚動脈閉塞の所見であった。tPAを静注後に当院へ紹介となった。当院搬入時、JCS 10で右片麻痺、左共同偏視、全失語を認め、緊急で血栓回収術を施行した。（NIHSS 36点）左内頚動脈撮影で2本のM1を確認し、遠位側から分枝しているM1は末梢で閉塞していたが、近位側のM1は再開通していた。近位側のM1は主に側頭葉～頭頂葉を灌流しており、最も太いM1であったため本幹と判断した。遠位側のM1をaccessory MCAと考えた。左A1が閉塞しており、MCAのanterior parietal arteryの灌流領域に無血管野を認めた。閉塞している左A1に対して contact aspirationを行い再開通すると、A1遠位より2本のA2と2本目のaccessory MCAが分岐していた。A2の１本とaccessory MCAはいずれも末梢で閉塞していた。A2はcombined techniqueで再開通させた。2本のaccessory MCAに関しては径が細く末梢閉塞のため、再開通を試みなかった。術翌日のMRIでは左大脳半球に広範に脳梗塞を生じており右片麻痺、失語の改善は見られなかった。発症14日目にmRS 4で回復期病棟へ転棟した。

【結論】 血管の分岐部が同定できない中大脳動脈領域の無血管野を認めた場合には、中大脳動脈の破格が存在している可能性がある。そのような破格の中に稀ではあるが、2本のaccessory MCAの合併例が存在することを認識しておく必要がある。

10-02

心房細動を合併した脳底動脈狭窄に対して経皮的左心耳閉鎖術、STA-PCA吻合術を行った一例

a case report :percutaneous left atrium appendage closure and STA-PCA anastomosis for basilar artery stenosis with atrial fibrillation

梶原 真仁, 原田 希望, 田中 恒輝, 新山 拓矢, 荒川 渓, 三本木 千尋, 原田 啓, 福山 幸三

池友会福岡和白病院脳神経外科

【症例】75歳女性
【既往歴】慢性心房細動、右脳皮質下出血、造影剤アレルギー
【現病歴・経過】前医にて脳底動脈狭窄を指摘されていた。X月Y-3日から動作緩慢がみられた。Y-1日夕方から構音障害、Ｙ日意識障害、体動困難となり、前医受診された。脳底動脈閉塞、後方循環系に多発性脳梗塞がみられ当院転院搬送となった。緊急で脳血管撮影を行ったところ、脳底動脈は再開通していた。神経症状も改善傾向であり、保存的加療を行った。心房細動も既往にありエドキサバン30mg内服中であった。エドキサバン15mg、アスピリン100mgに変更した。MRIT2＊では陳旧性脳出血、微少出血が多発しており長期間の2剤抗血栓薬は出血リスクが高い状態であった。HASBLED5点、CHADS2スコア5点であり、Y+7日WATCHMAN留置した。Y+9日再度神経症状の悪化がみられMRI検査を行ったところ、脳梗塞再発を認めた。十分な病状説明を行った後に、STA-PCA吻合術を行った。術後神経症状の悪化なく経過してmRS1で自宅退院となった。
【結語】脳血管内治療の発達に伴い、外科的な血行再建は減少傾向である。既往・アクセスの問題により外科的血行再建術を要する症例があり、手技に習熟しておく必要がある。

10-03

頚部内頚動脈狭窄症に対する頚動脈ステント留置術後に急激な眼圧上昇が生じた3例

Three cases glaucoma aggravated after internal carotid artery stenting (CAS) for carotid artery stenosis

堀之内 翔一[1], 田村 充[2], 河野 朋宏[1], 大田 元[2], 沖田 典子[2]

[1]潤和会記念病院脳神経外科, [2]宮崎大学医学部臨床神経科学講座脳神経外科学分野

背景：

内頚動脈狭窄症の併存症として認知されている眼虚血症候群は慢性的な眼球循環不全により多彩な症状を呈する。特に、前眼部に新生血管が生じることで血管新生緑内障を発症すると視機能予後は不良である。内頚動脈狭窄症に対する頚動脈ステント留置術(Carotid artery stenting:CAS)術後に急激な眼圧上昇が生じ、眼科的治療を要した3例を経験したので、文献的考察を含めて報告する。

症例：

症例は60歳代から70歳代でいずれも男性。3例ともCAS術前より視力低下の原因として眼虚血症候群、血管新生緑内障と診断されており、2例はCAS術前に汎網膜光凝固が施行された。CAS術後1日から9日の間に眼圧の上昇を認め、保存的治療がなされたが眼圧の低下は得られず、3例とも最終的には線維柱帯切除術を施行され、視機能は軽度改善した。

結語：

眼虚血症候群を伴う内頚動脈狭窄症では、血行再建術後に急激な眼圧上昇をきたし重度の視機能低下が生じる危険性があるため、周術期に眼科と密な連携を図り、眼科的治療介入が遅れないよう注意を要する。

10-04

機械的血栓回収療法後に出血を来した医原性仮性脳動脈瘤に対してバイパス併用トラッピング術を施行した1例

A case of iatrogenic ruptured pseudoaneurysm after mechanical thrombectomy treated with bypass-assisted M3 trapping

福田 峻一，西村 中，山上 敬太郎，雨宮 健生，溝口 昌弘

九州医療ｾﾝﾀｰ脳神経外科

【背景】機械的血栓回収療法による医原性動脈解離部位の多くは頭蓋外であり、保存的治療が選択されることが多い。今回、左M2閉塞に対する血栓回収療法後に形成された左M3の仮性動脈瘤による出血例に対して左STA-MCAバイパス+MCA(M3)トラッピング術を施行し、良好な経過を得たため文献的考察を含めて報告する。

【症例】66歳男性。心原性脳塞栓症による左MCA(M2)閉塞に対して前医で機械的血栓回収療法を施行された。術後に左シルビウス裂に少量のくも膜下出血を認めたが、NIHSS 1点で発症10日後に自宅退院した。退院1週間後に右上下肢麻痺と構音障害が出現し、当院に救急搬送された。頭部CTで左シルビウス裂から脳底槽にかけてくも膜下出血および脳室穿破を伴う左前頭葉出血を認めた。DSAでは左M3に壁不整を認めたものの明らかな出血源として特定できず、保存的治療を行った。入院同日に急性閉塞性水頭症を来たし、緊急で脳室ドレナージ術を施行した。8日後のDSAにて左M3に2mm大の動脈瘤および左MCA全体に脳血管攣縮を認めた。瘤の部位としては血栓回収療法の行われた閉塞血管と一致しており、医原性動脈解離による仮性動脈瘤と考えられた。適宜画像フォローを行い、脳血管攣縮の改善した49日後に同病変に対する再出血予防として左STA-MCAバイパス+左MCA(M3)トラッピング術を施行した。M1からM4を同定し、ICGでM4が病変遠位と判断し、解離部遠位にSTAを吻合した。その後に解離部をトラップした。術後のCTAでは瘤の描出は消失し、バイパスの開存は良好であった。新規神経脱落症状なくmRS4でリハビリ転院となった。3ヶ月後に自宅退院し、半年後のCTAでは瘤の再発なく、バイパスの開存も良好であった。

【考察】機械的血栓回収療法による医原性動脈解離のうち破裂リスクの高いものに対する治療法としてはステント留置が主に挙げられる。本症例においては解離により出血を伴う仮性動脈瘤を形成し、STA-MCAバイパス+MCA(M3)トラッピング術を行うことで再出血を予防し、良好な経過を得られた。

11-01

分娩時発症の新生児脳実質内出血に対して小開頭による血腫除去術により良好な転帰を辿った1例

A case of neonatal intraparenchymal hemorrhage at delivery with good outcome after hematoma removal by small craniotomy

田村 充，松元 文孝，山下 真治，横上 聖貴

宮崎大学医学部臨床神経科学講座脳神経外科学分野

背景：

正期産児において分娩時発症の脳実質内出血はSuperficial parenchymal and leptomeningeal hemorrhages(SPLH)やSubpial hemorrhage of the neonate(SHN)などの概念が提唱されている。新生児仮死や凝固異常に合併することがあり予後不良とされるが、その一方で脳の可塑性のため保存的治療での予後が良好という報告もある。重篤な症状を呈する場合は外科的治療を考慮すべきであるが、新生児の脳が脆弱であることや少量の術中出血でも致命的となりうることから積極的な外科的治療のコンセンサスは得られていない。今回、頭蓋内圧亢進に伴う無呼吸発作を呈したため小開頭による開頭血腫除去術を施行し良好な転帰を辿った新生児脳実質内出血の1例を経験したので文献的考察を加えて報告する。

症例：

症例は正期産(妊娠40週1日)、経腟吸引分娩で出生した男児。出生時体重3044gで出生直後に問題はなかったが、出生2時間後より突然の無呼吸発作を繰り返し、頭部CTにて左側頭葉皮質下から硬膜下腔に穿破する血腫が認められ、 midline shiftを呈していた。翌日(日齢1)、大泉門膨隆を伴ったため治療目的に当院へ転送され、開頭血腫除去術を施行した。左側頭骨に小開頭を設け、可及的に硬膜下血腫と脳実質内血腫を除去した。皮質下出血が出血源でありSPLHと考えられた。術後、無呼吸発作は改善し自宅退院となる。現在、出生後3ヵ月で、成長発達に明らかな問題はなく経過している。

結語：

正期産児の脳実質内出血の多くは保存的治療で予後良好とされているが、無呼吸発作やコントロール不良のてんかん発作、重度の徐脈など重篤な症状を呈する場合は外科的治療を考慮する必要がある。小開頭での血腫除去術は十分な減圧を達成するための有効な手段となりうる。

11-02

亜急性で脳挫傷を伴わない硬膜下血腫の除去術後に同側の遅発性cerebral hyperemiaを伴った１例

A case of delayed ipsilateral cerebral hyperemia after removal of subacute subdural hematoma with no brain contusion

正島 弘隆[1]，白石 昭司[2]，桃崎 明彦[3]，沖田 光紀[4]，劉 軒[5]，本田 英一郎[5]

[1]医療法人 正島脳神経外科，[2]西日本病院脳神経外科，[3]伊万里有田共立病院脳神経外科，
[4]白石共立病院脳神経内科，[5]静便堂白石共立病院脳神経外科

我々は亜急性硬膜下血腫術後一週間後から進行性に神経脱落症状を呈し、手術側のhyperemiaと診断した症例を経験したため、これを報告する。
患者は69歳の女性で、既往として高血圧症があり近医内服加療中であった。202×年××月○日に転倒して右頭頂部を強打し、 2-3日後から頭痛が発現し持続したものの鎮痛剤にてコントロールされていた。８日目の夜に激しい頭痛が発現して、翌日当院神経内科を受診し、意識清明で明らかな神経症状なかったが、頭部ＣＴにて右半球に広範囲なhigh densityの硬膜下血腫が認められ、亜急性硬膜下血腫の診断にて当科に紹介となった。 MRIでは明らかな脳挫傷の所見はないものの、頭痛持続の原因と考えて手術を施行した。
手術は右前頭頭頂側頭の広範囲開頭にて血腫除去を施行、硬膜切開反転時に硬膜が開頭中央部の脳表血管と細い血管(small twig artery)で繋がっており、ここが破綻して出血したと判断し凝固して硬膜から離断した。血腫は充実性で比較的新鮮血とやや暗褐色のやや古い凝固塊とが混在していた。血種は吸引除去し、残存血種は生食にて洗浄して除去し手術を終了した。
術後経過は良好であったが、術後８－９日目にふらつきが発現、14日目に頭痛と左下肢の一過性の麻痺が発現した。CTにてややhigh densityの血腫が残存していたが、逆にmid line shiftが増強していた. MRIでも新鮮脳卒中や腫瘍は認められまかったが、perfusion MRIにて右大脳半球皮質を中心としたhyperemiaの所見を呈したので、酸素投与とステロイドと通常の脳浮腫治療と同様のグリセオール、ラジカットの投与を行い、徐々に臨床症状も軽減した。
Hyperemiaの原因として急速な除圧によるhyper-perfusionや脳血管自動制御（CO2receptor）の一過性の破綻などが考慮された。

11-03

頚椎整復術前に予防的母血管閉塞を施行した外傷性椎骨動脈損傷の一例

A case of vertebral artery injury treated with parent artery occlusion to prevent thromboembolism after cervical orthopedics.

牛原 夏海[1]，河野 大[1]，後藤 夏奈[1]，廣田 篤[1]，福本 博順[1]，宮崎 弘太郎[2]，田中 潤[3]，小林 広昌[1]，竹本 光一郎[1]，森下 登史[1]，喜多村 泰輔[2]，岩朝 光利[2]，仲村 佳彦[2]，安部 洋[1]

[1]福岡大学医学部脳神経外科，[2]福岡大学病院救命救急センター，[3]福岡大学医学部整形外科

【背景】外傷性椎骨動脈損傷(vertebral artery injury:以下 VAI)は比較的稀な病態であるが，鈍的頚椎損傷にしばしば合併し，脳梗塞を続発すると予後不良となる．脳梗塞予防に抗血栓療法や血管内治療（塞栓術・ステント留置術）による塞栓術などの有効性が報告されているが，統一した治療指針はない．今回我々は無症候性のVAIに対し，血管塞栓術の後に整復術を行った症例を経験したので報告する．

【症例】51歳 男性．飲酒後に自宅階段（13段）より後向きに転落し受傷した．直後より四肢の痺れと運動障害を認め，脊髄損傷疑いにて当院へ救急搬送された．第５頚椎脱臼（右椎間関節完全脱臼，左椎間関節亜脱臼），第６頚椎上関節突起骨折を認め，MRAにて右椎骨動脈閉塞を認め，VAIと考えられた（Denver grading scale IV）．整復術予定となり，整復後の椎骨動脈再開通・脳梗塞が危惧され，協議の結果，予防的に母血管閉塞を行う方針とした．局所麻酔下に経大腿動脈アプローチでballoon guide catheterを右椎骨動脈に誘導し，第6椎体レベルからpushable coilで母血管閉塞した．塞栓術および整復術後，脳梗塞は認めなかった．

【結語】VAIの脳梗塞発生率は約19%，脳卒中関連死亡は約3%とされており，特に血管閉塞例（grade IV）では，整復後の再開通に伴う血栓塞栓症が高いとされ，積極的治療介入が望ましいと思われる．本例では予防的母血管閉塞により良好な結果を得た．

11-04

重症頭部外傷に対して積極的内科治療で良好な転帰を得た1例
～Efficacy of prophylactic/normothermia step down infusion of barbiturate method～

A case of aggressive medical treatment for severe head injury with good outcome

佐竹 幸輝[1], 菊池 仁[1], 安藤 尊康[1], 森岡 基浩[2]

[1]久留米大学高度救命救急センター, [2]久留米大学医学部脳神経外科

【はじめに】

近年では重症頭部外傷ではCerebral perfusion pressure(CPP)の維持が重要とされ、ICPを降下させつつ血圧を維持することが重要とされている。バルビツレート療法はICPを著明に減少させるが、血中濃度の上昇により血圧降下、電解質異常、易感染性など副作用の問題点がある。当院では積極的平温療法併用下にバルビツレートの漸減投与により血中濃度を正常域に管理、副作用が少ない新たな予防的積極的平温療法併用バルビツレート療法(P/N-SDB法)で重症頭部外傷に対し良好な成績を報告してきた。今回、外傷性頭蓋内出血の増大が予想された症例に対し、P/N-SDB法のみならず積極的降圧によりCPPを低下させずにICP、出血をコントロールができた症例を報告する。

【症例】

31歳女性、バイク事故にて当院搬送となった。意識はGCS8(E2V2M4)、不穏の状態であった。左側頭部挫創、左半身打撲痕、右足関節骨折も併発していた。CTで脳挫傷(右前頭葉、側頭葉)を認め、軽度mid line shiftもあり。造影CTで右側頭葉脳挫傷部にLeakage signを認めており、血腫増大が予想されたため、全身麻酔下に収縮期血圧を120mmHg以下とした。またICP 25～30mmHg程度であったため、バルビツレート投与を開始した。血腫の著明な増大はなく、挫傷部の浮腫性変化の増強を認めたが、ICP15～20mmHg、CPP70mmHg以上でコントロール可能であり、経過中、バルビツレートにより血圧は低下するもICPが上昇する所見も得られた。GOS 5で退院となった。

【考察】

外傷性頭蓋内出血の増悪を防ぐ内科的治療は降圧だが、ICP亢進時は脳灌流圧の低下が危惧される。出血およびICPの増悪が考えられる場合、血圧を低下させ、我々が考案した新たなバルビツレート療法をICPが上昇する前から行う事で、脳灌流圧も保った上でICPコントロールが可能である事が示唆された。

1-2-1-01

抗凝固療法中の頭蓋内出血への対応
＜オンデキサの使いどころ＞

Ondexxya for intracranial hemorrhage during anticoagulation

波多野 武人

小倉記念病院脳卒中ｾﾝﾀｰ脳神経外科

心房細動と心原性塞栓症への認識の高まりと直接経口抗凝固薬 (DOAC)の使用しやすさからDOAC内服患者数は増加している。DOAC内服は出血のリスクを増加させ、特に頭蓋内出血は、血腫増大により重篤になるリスクが高く、脳神経外科医が対応を迫られる機会も多い。
これまでダビガトラン以外のDOACに対する中和薬はなかったが、直接作用型第Xa因子阻害剤に対する中和薬 アンデキサネットアルファ（オンデキサ）が2022年より使用可能となった。オンデキサへの期待が大きい一方で血栓塞栓症のリスクが上昇する可能性や高い価格などを勘案し使用を躊躇される施設もある。
当院では、第Xa因子阻害剤使用中の頭蓋内出血に対する我々が有する最も有効な手札としてオンデキサを積極的に使用している。その使用経験より、我々のオンデキサ使用の現状、適応、有効性、使用における注意点などについて紹介する。