

第 116 回日本脳神経外科学会九州支部会 プログラム

2014 年 2 月 1 日 土曜日

会場：長崎大学病院 2 階 臨床大講義室

受付開始：午前 8 時 00 分

<連絡事項>

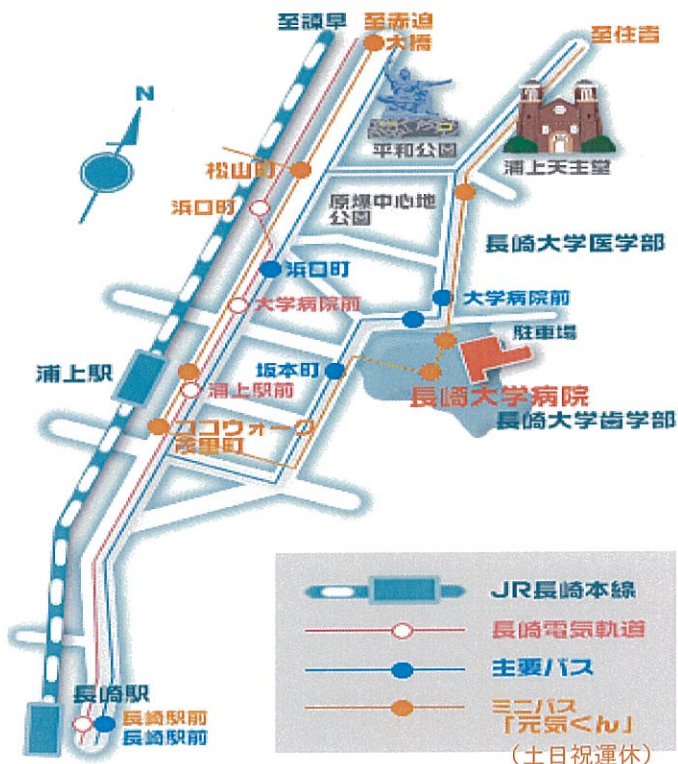
- 1) 脳神経外科専門医の方は、IC 会員カードでの専門医クレジット登録となります。IC 会員カードをご持参下さい。IC 会員カードをお持ちでない方は、専門医番号での登録が可能です。
- 2) 現在、日本脳神経外科学会が行う学術総会・支部学術集会における発表者は、利益相反 conflict of interest(COI)状態を開示する義務があります。COI 自己登録および発表スライドにその旨を記載することが必要ですのでご注意ください。
(詳細は日本脳神経外科学会ホームページをご参照下さい。)
- 3) 本支部会昼食時間帯に FD 講習会を開催致します。受講の確認は、脳神経外科学会 IC 会員カードで行いますので、受講希望の先生は必ず IC 会員カードをご持参下さい。

第 116 回日本脳神経外科学会九州支部会 会場のご案内

会場：長崎大学病院本館 2 階 臨床大講義室

長崎市坂本 1 丁目 7 - 1

TEL 095-819-7200 (代表) / TEL 095-819-7375 (脳神経外科医局)



J R 浦上駅から

■徒歩：約 10 分 ◎タクシー：約 5 分

J R 長崎駅から

■バス

長崎バス 8 番 (医大経由下大橋行) -
大学病院前 下車 徒歩 1 分

■市内路面電車

赤迫方面行 (1, 2 系統) -
大学病院前 下車 徒歩 8 分

■タクシー：約 10 分

長崎空港から

■リムジンバス

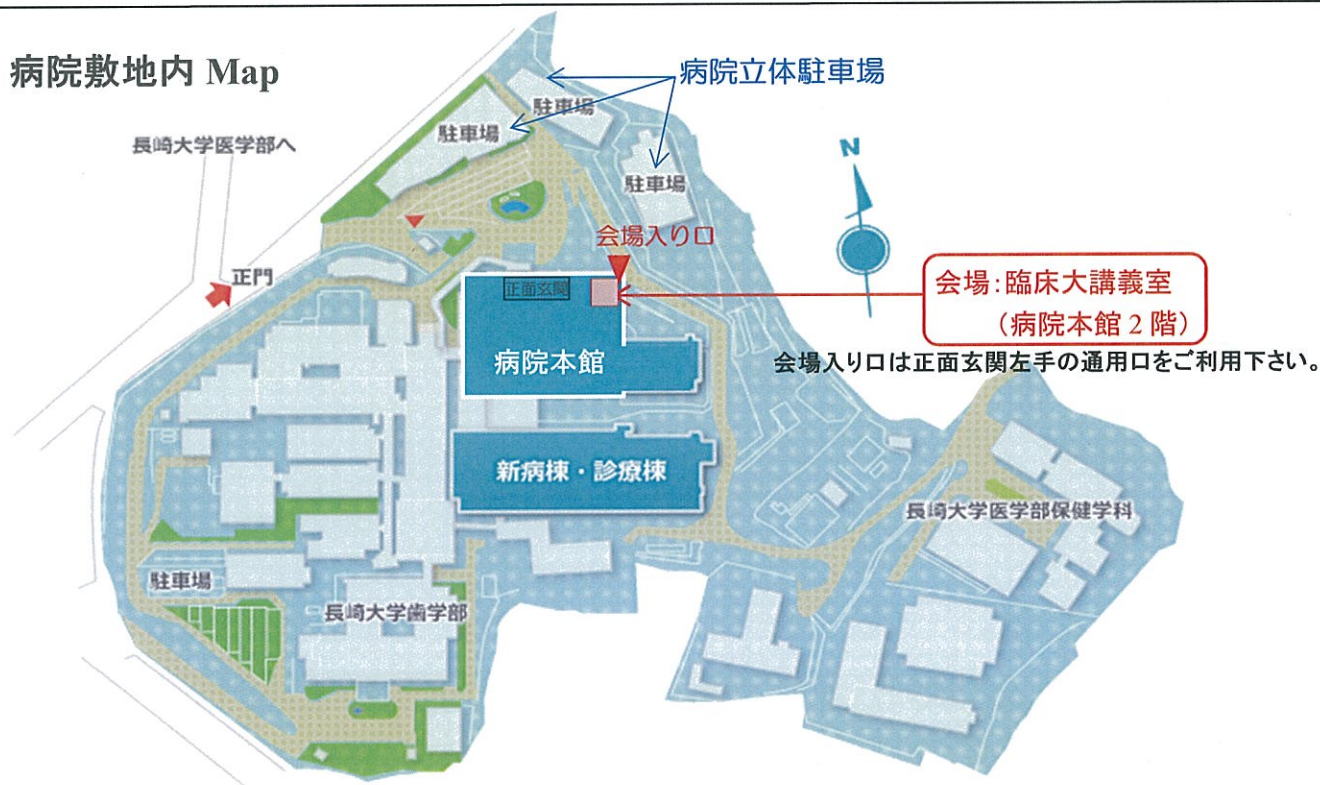- ①長崎駅前行 (浦上経由利用の場合)
松山町または浦上駅前下車 徒歩 10 分
- ②茂里町行 (出島道路経由利用の場合)
茂里町 (終点) で下車 (その後は J R 浦上駅から)

■タクシー：病院まで約 1 時間

■長崎自動車道利用により病院まで 長崎多良見インターから、約 30 分

病院立体駐車場をご利用の場合、100 円券を参会受付時にお渡ししますのでお申し出下さい。

病院敷地内 Map



第 116 回日本脳神経外科学会九州支部会 プログラム

2014 年 2 月 1 日 (土)

開会の辞 8:30

永田 泉

セッション 1 脳血管障害 (1)

8:35~9:20

座長 河島 雅到 (佐賀大学)

- 01 ICG動脈造影が治療に有用であったspinal epidural AVFの1例
長崎大学医学部脳神経外科
藤本 隆史, 日宇 健, 角田 圭司, 林 健太郎, 出雲 剛, 松尾 孝之, 永田 泉
- 02 自然消失した後頭蓋窩dAVFの一例
¹嬉野医療センター脳神経外科, ²長崎医療センター脳神経外科
宮園 正之¹, 前田 善久¹, 高島 英昭², 宮園 正之¹
- 03 術前のBOTが有用であった成人pial AVFの1例
¹久留米大学医学部脳神経外科, ²久留米大学医学部病理学教室
伊藤 隆浩¹, 中村 普彦¹, 折戸 公彦¹, 竹内 靖治¹, 青木 孝親¹, 廣畑 優¹, 中島 慎治²,
杉田 保雄², 森岡 基浩¹
- 04 認知症で発症し、静脈洞再建を行った横-S状静脈洞硬膜動静脈瘻の一例
福岡大学医学部脳神経外科
三木 浩一, 大川 将和, 湧田 尚樹, 福田 健治, 武村 有祐, 東 登志夫, 井上 亨
- 05 側頭筋膜内静脈奇形の1例
¹宗像水光会総合病院脳神経外科, ²久留米大学形成外科・顎顔面外科, ³久留米大学医学部病理学教室,
⁴宗像水光会総合病院形成外科
木下 良正¹, 井野 康², 秋葉 純³, 大山 美奈⁴, 安河内 秀興¹, 津留 英智¹, 矢野 博久³

セッション 2 脳血管障害 (2)

9:20~9:56

座長 廣畑 優 (久留米大学)

- 06 Onyxを用いた塞栓術後に摘出した巨大脳動静脈奇形の一例
新古賀病院脳卒中脳神経センター脳神経外科
井戸 啓介, 伊藤 理, 石堂 克哉, 一ツ松 勤, 佐々木 富男
- 07 AICA破裂脳動脈瘤にコイル塞栓術を施行し得た1例
九州医療センター脳血管内治療科
津本 智幸, 上床 武史, 鶴崎 雄一郎, 芝原 友也

- 08 くも膜下出血発症の内耳道内遠位部前下小脳動脈瘤に対して瘤内塞栓術を施行した1例

¹福岡市民病院脳神経外科, ²福岡市民病院放射線科, ³福岡大学医学部脳神経外科
榎本 年孝¹, 福島 浩¹, 吉野 慎一郎¹, 平川 勝之¹, 吉田 喜策², 井上 亨³

- 09 内頸動脈重複中大脳動脈分岐部破裂動脈瘤の一症例

原三信病院脳神経外科
亀田 勝治, 庄野 禎久

セッション3 脳血管障害 (3)

9:56~10:32

座長 安部 洋 (福岡大学)

- 10 アテローム血栓性脳梗塞にrt-PA投与を行いCEAを行った1例

¹医療法人白十字会白十字病院脳神経外科, ²福岡大学脳神経外科学教室, ³医療法人白十字会白十字病院
脳血管内科・神経内科
高原 正樹¹, 松本 順太郎¹, 三木 浩一², 林 修司¹, 森 興太³, 熊井 康敬³, 入江 克実³, 井上 亨²

- 11 頸動脈内膜剥離術後の過灌流症候群回避のため段階的血行再建を行った一例

小倉記念病院脳卒中センター脳神経外科
宮田 悠, 中原 一郎, 太田 剛史, 松本 省二, 石橋 良太, 五味 正憲, 西 秀久, 渡邊 定克

- 12 両側内頸動脈解離の一例

大分中村病院脳神経外科
西山 徹, 瀧本 理, 大林 正明

- 13 血管内治療と内視鏡下開頭血腫除去術を行いHAL®を用いた早期リハビリテーションにて良好な経過が得られた重症くも膜下出血の1例

¹福岡大学医学部脳神経外科, ²福岡大学医学部救命救急センター, ³福岡大学医学部放射線科
河井 伸一¹, 重森 裕¹, 岩朝 光利², 福田 健治¹, 野中 将¹, 高野 浩一³, 東 登志夫¹, 井上 亨¹

セッション4 機能的脳神経外科

10:32~11:08

座長 上田 徹 (大分大学)

- 14 低酸素脳症後の両側内包後脚障害による痙性対麻痺に対してITB療法を行った2例

¹九州労災病院脳神経外科, ²九州大学大学院医学研究院脳神経外科
下川 能史¹, 迎 伸孝², 佐山 徹郎¹, 森岡 隆人¹

- 15 非病変性後頭葉てんかんの一例

長崎医療センター脳神経外科
小野 智慧, 馬場 啓至, 戸田 啓介, 川原 一郎, 高島 英昭, 堤 圭介

- 16 両側GPi-DBS はpantothenate kinase-associated neurodegeneration (PKAN)の全身性ジストニアを改善する：症例報告
熊本大学大学院生命科学研究部 脳神経外科学分野
伊東山 剛, 篠島 直樹, 山田 和慶, 倉津 純一
- 17 後下小脳動脈および椎骨動脈が責任血管であった三叉神経痛の一例
佐賀大学医学部脳神経外科
井上 浩平, 松島 敏夫, 増岡 淳, 河島 雅到, 松島 俊夫

セッション5 脊椎・脊髄

11:08~11:53

座長 矢野 茂敏 (熊本大学)

- 18 Occipitalization of the atlasの2手術症例
¹静便会白石共立病院脳神経外科, ²伊万里有田共立病院脳神経外科
大石 豪¹, 本田 英一郎¹, 田中 達也², 桃崎 宣明²
- 19 突然の両下肢麻痺を呈した腰髄海綿状血管腫の一症例
¹静便会白石共立病院脳神経外科, ²伊万里有田共立病院脳神経外科, ³久留米大学医学部病理学教室
大石 豪¹, 本田 英一郎¹, 田中 達也², 桃崎 宣明², 杉田 保雄³
- 20 腰部脊柱管狭窄症に対する顕微鏡下腰椎棘突起縦割後方除圧術の短期治療成績
小倉記念病院脳卒中センター脳神経外科
五味 正憲, 中原 一郎, 太田 剛史, 松本 省二, 石橋 良太, 宮田 悠, 西 秀久, 渡邊 定克
- 21 頸胸髄移行部に発生したNeurenteric cystの一例
¹福岡大学医学部脳神経外科, ²福岡大学医学部病理部
天本 宇昭¹, 武村 有祐¹, 福田 健治¹, 安部 洋¹, 鍋島 一樹², 井上 亨¹
- 22 脊髄係留を合併した前仙骨部髄膜瘤の一例
¹九州大学大学院医学研究院脳神経外科, ²九州労災病院脳神経外科
舟越 勇介¹, 村上 信哉¹, 森岡 隆人², 連 乃駿¹, 吉川 雄一郎¹, 飯原 弘二¹

■理事会： 第4会議室（病院本館7階） 12：00～13：00

■ランチオンセミナー： 臨床大講義室（病院本館2階） 12：15～13：15

座長：松尾孝之（長崎大学）

演題① 12：15～12：30

演題：「BUNUウェハーを併用した悪性神経膠腫の治療」

演者：吉田光一（長崎大学脳神経外科 助教）

演題② 12：30～13：15

演題：「脳腫瘍術後・脳血管内治療後のMRI」

演者：森川 実（長崎大学病院放射線科 講師）

■FD講習会： 臨床小講義室（病院本館1階） 12：15～13：15

※会の最初から最後まで視聴して頂くことを受講要件とします。
途中退席はいかなる理由があっても無効となります。

日時：平成26年2月1日（土）12：15～13：15

会場：臨床小講義室（病院本館1階）

受付：事前登録は不可、当日会場での登録となります。

（社）日本脳神経外科学会 IC カードで受講確認を行いますので、受講を御希望の先生は、
必ずご自身の IC 会員カードを受付にお持ちください。

座長 上原 久生 (宮崎大学)

- 23 呼吸抑制で発症した頸髄Von Hippel Lindau病患者の一例
¹鹿児島大学大学院医歯学総合研究科脳神経外科, ²広島大学脳神経外科, ³鹿児島市立病院脳神経外科
花田 朋子¹, 山畑 仁志¹, 山口 智², 友杉 哲三³, 時村 洋¹, 有田 和徳¹
- 24 気道緊急、肺胞出血で発症した広範性特発性骨増殖症の一手術症例
¹北九州市立八幡病院脳神経外科, ²北九州市立八幡病院内科
氏福 健太¹, 岩永 充人¹, 伊藤 光佑², 吉田 有吾², 野田 満¹, 越智 章¹
- 25 腫瘍性骨軟化症を呈する副鼻腔 phosphaturic mesenchymal tumor の臨床像
産業医科大学脳神経外科
近藤 弘久, 西澤 茂, 山本 淳考, 高橋 麻由, 中野 良昭, 齋藤 健, 秋葉 大輔, 北川 雄大,
植田 邦裕, 宮岡 亮, 鈴木 恒平, 高松 聖史郎
- 26 頭頂部矢状縫合上に発生した頭蓋骨巨細胞修復性肉芽腫の1例
佐賀県医療センター好生館脳神経外科
吉岡 史隆, 萩原 直司, 溝上 泰一郎, 坂田 修治

座長 時村 洋 (鹿児島大学)

- 27 腫瘍内出血で発症した小脳テントrhabdoid meningiomaの一例
¹鹿児島大学大学院医歯学総合研究科脳神経外科, ²今村病院分院脳卒中センター脳神経外科
笠毛 友揮¹, 山畑 仁志¹, 粟 隆志¹, 花谷 亮典¹, 羽生 未佳¹, 平野 宏文¹, 時村 洋¹,
有田 和徳¹, 新納 正毅², 石神 崇²
- 28 硬膜外膿瘍後にhemangiopericytomaを生じた1症例
¹大分大学医学部脳神経外科, ²大分大学医学部診断病理学講座, ³産業医科大学第一病理学, ⁴永富脳神経外科病院
松田 浩幸¹, 武田 裕¹, 阿部 竜也¹, 藤木 稔¹, 加島 健司², 横山 繁生², 久岡 正典³,
山田 昭⁴, 永富 裕文⁴
- 29 記銘力障害にて発症したcystic meningiomaの1例
宮崎大学医学部臨床神経科学講座脳神経外科学分野
奥山 洋信, 松元 文孝, 横山 貴裕, 入佐 剛, 新甫 武也, 武石 剛, 山崎 浩司, 横上 聖貴,
上原 久生, 竹島 秀雄
- 30 脳内出血で発症した若年者異型髄膜腫の1例
¹済生会熊本病院脳卒中センター脳神経外科, ²熊本大学大学院生命科学研究部 脳神経外科学分野
甲斐 恵太郎¹, 山本 隆広¹, 賀来 泰之¹, 吉永 豊¹, 小林 修¹, 水野 隆正¹, 後藤 智明¹,
山本 東明¹, 西 徹¹, 倉津 純一²

31 両側大脳鎌髄膜腫に対する治療経過中にヘパリン起因性血小板減少症を来した一例

¹九州大学大学院医学研究院脳神経外科, ²国立循環器病研究センター 輸血管理室
瀧川 浩介¹, 松尾 諭¹, 舟越 勇介¹, 吉川 雄一郎¹, 中溝 玲¹, 吉本 幸司¹, 溝口 昌弘¹,
宮田 茂樹², 飯原 弘二¹

セッション 8 脳腫瘍 (2)

14:51~15:27

座長 山本 淳考 (産業医科大学)

32 無症候性悪性グリオーマの臨床経過

熊本大学大学院生命科学研究部 脳神経外科学分野
黒田 順一郎, 中村 英夫, 牧野 敬史, 秀 拓一郎, 篠島 直樹, 矢野 茂敏, 倉津 純一

33 海綿静脈洞内へ浸潤した頭蓋咽頭腫悪性転化の1例

¹久留米大学医学部脳神経外科, ²久留米大学医学部病理学教室
音琴 哲也¹, 坂田 清彦¹, 青木 孝親¹, 森岡 基浩¹, 中島 慎治², 杉田 保雄²

34 非特異的画像所見を呈した小脳悪性リンパ腫の一例

¹佐世保中央病院脳神経外科, ²福岡赤十字病院脳神経外科, ³福岡大学医学部脳神経外科
小林 広昌¹, 竹本 光一郎¹, 阪元 政三郎¹, 継 仁², 井上 亨³

35 STA-MCAバイパス術後にバイパス血管灌流領域に転移性脳腫瘍を生じた一例

九州医療センター脳神経外科
藤岡 寛, 秦 暢宏, 三月田 祐平, 井上 大輔, 芳賀 整, 詠田 眞治

セッション 9 脳腫瘍 (3)

15:27~16:12

座長 溝口 昌弘 (九州大学)

36 第3脳室内chordoid gliomaの一例

¹福岡赤十字病院脳神経外科, ²福岡赤十字病院病理, ³福岡大学医学部脳神経外科, ⁴福岡大学医学部病理
継 仁¹, 吉岡 努¹, 平田 陽子¹, 西山 憲一², 中島 豊², 井上 亨³, 鍋島 一樹⁴, 松本 慎二⁴

37 Lipoastrocytomaの1例

¹十善会病院脳神経外科, ²佐世保共済病院病理診断科
笠 伸年¹, 清水 正¹, 石坂 俊輔¹, 井関 充及²

38 水頭症で発症したサルコイドーシスの一例

¹宮崎大学医学部臨床神経科学講座脳神経外科学分野, ²宮崎大学医学部皮膚科学教室, ³宮崎大学医学部内科学講座神経呼吸内分泌代謝学分野, ⁴宮崎大学医学部病理学講座構造機能病態学分野
松元 文孝¹, 池田 俊勝¹, 横上 聖貴¹, 上原 久生¹, 成田 幸代², 望月 仁志³, 佐藤 勇一郎⁴,
竹島 秀雄¹

- 39 副咽頭間隙腺様嚢胞癌原発の転移性脳腫瘍の一例
¹佐世保市立総合病院脳神経外科, ²佐世保市立総合病院病理部
林 之茂¹, 牛島 隆二郎¹, 鳥羽 保¹, 上之郷 眞木雄¹, 岩崎 啓介²
- 40 大腸癌に対するbevacitumab併用化学療法の経過中に脳出血を来した一例
九州医療センター脳神経外科
三月田 祐平, 藤岡 寛, 井上 大輔, 秦 暢宏, 芳賀 整, 詠田 眞治

セッション 10 脳腫瘍 (4) その他

16 : 12 ~ 16 : 48

座長 松尾孝之 (長崎大学)

- 41 蝶形骨洞に局限する成人脊索腫
産業医科大学脳神経外科
高松 聖史郎, 山本 淳考, 高橋 麻由, 中野 良昭, 齋藤 健, 秋葉 大輔, 北川 雄大, 宮岡 亮,
植田 邦裕, 鈴木 恒平, 近藤 弘久, 西澤 茂
- 42 巨大下垂体腺腫の一例
国家公務員共済組合連合会浜の町病院脳神経外科
高岸 創, 山口 慎也, 松角 宏一郎
- 43 誘因なく発症した特発性気脳症の1手術例
¹済生会福岡総合病院脳神経外科, ²久留米大学脳神経外科
神崎 由紀¹, 梶原 壮翔¹, 井上 泰豪¹, 前田 充秀¹, 竹内 靖治¹, 吉村 文秀¹, 宮城 知也¹,
大倉 章夫¹, 森岡 基浩²
- 44 頭部外傷による両側前頭部急性硬膜外血腫の一例
長崎大学医学部脳神経外科
前田 肇, 出雲 剛, 林 健太郎, 松尾 孝之, 永田 泉

閉会の辞

永田 泉