

第 107 回 日本脳神経外科学会九州支部会
プログラム

2011 年 2 月 19 日 (土)
佐賀大学医学部臨床大講堂

午前 8 時 30 分より受付
午前 9 時開始

午後 12 時 15 分より
ランチオンセミナー

第 107 回日本脳神経外科学会九州支部会
会 場：佐賀大学医学部臨床大講堂
(佐賀市鍋島 5 丁目 1-1, Tel 0952-34-2346)

J R 佐賀駅から

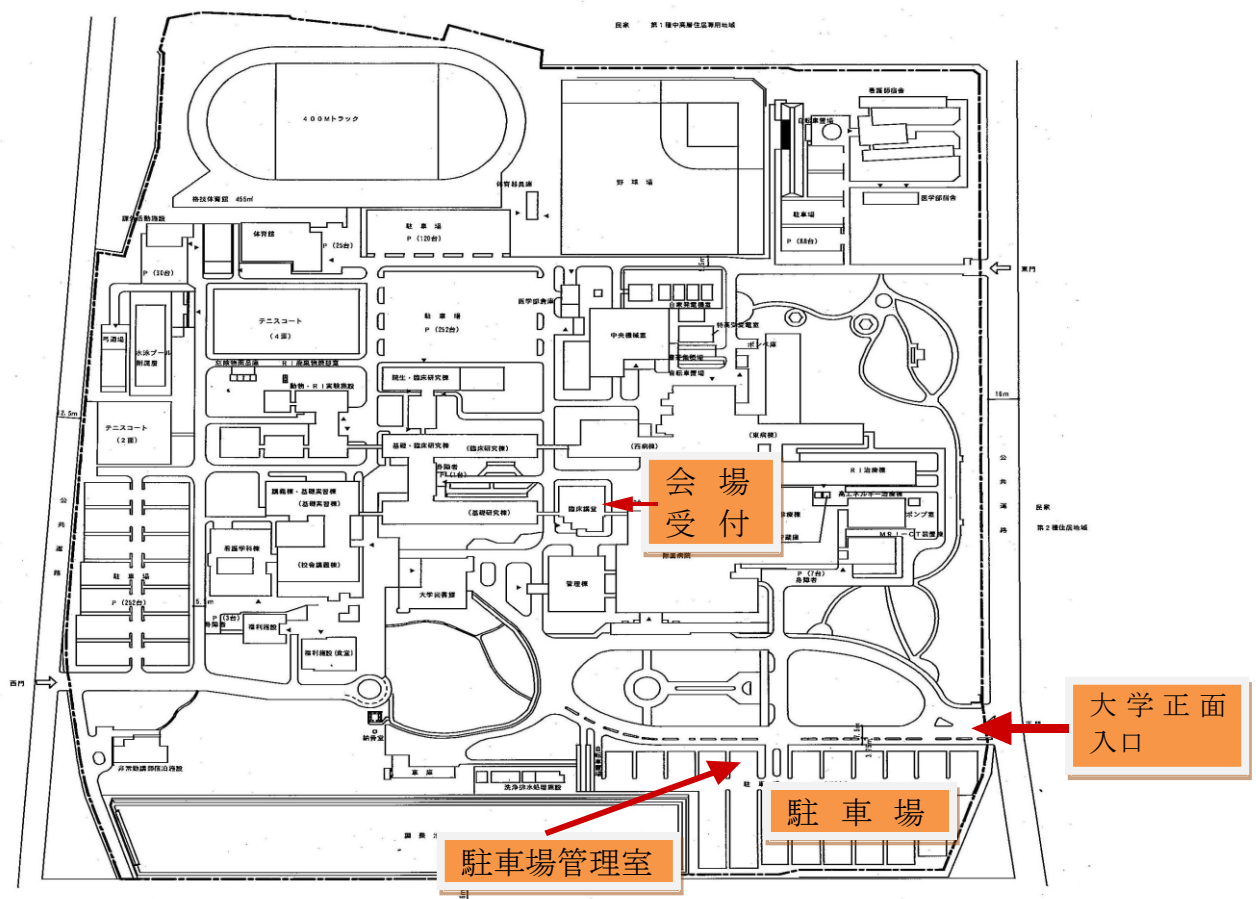
- タクシー (約 15 分) ・ 佐賀駅北口から乗車
- バス (約 25 分) ・ 北部方向 / 佐賀駅バスセンター (乗車) → 佐大医学部 (降車)
・ 行先番号 50 (神野公園・佐大医学部)、51 (卸センター・佐大医学部)

佐賀空港から

- タクシー (約 40 分)
- バス (約 60 分) ・ 佐賀駅バスセンターで乗り換え

佐賀大和インターから

- 自動車 (約 15 分) ・ 福岡から (約 1 時間)
- ・ 長崎から (約 1 時間 30 分)
- ・ 熊本から (約 1 時間 50 分)
- ・ 大分から (約 2 時間)



駐車料金について：

車でお越しの方は駐車場に駐車の後、駐車券を持参のうえ駐車場管理室に第 107 回日本脳神経外科学会九州支部会の参加者であることを届けてください。駐車料金は 100 円となります。

●セッション1 脊椎・脊髄 9:00～ 9:48

座長 山本 淳考（産業医科大学）

- 01 胸椎側方髄膜瘤の1例
新古賀病院 脳卒中脳神経センター 脳神経外科
○土持 諒輔、一ツ松 勤、西村 中、石堂 克哉、伊藤 理
- 02 石灰沈着性頸長筋炎の2例
新小文字病院脊髄脊椎外科治療センター
○高橋 雄一、西田 憲記、小川 浩一、安原 隆雄、隈元 真志、中原 誠之
- 03 特発性頸髄硬膜外血腫5症例における治療法の検討
新小文字病院脊髄脊椎外科治療センター
○隈元 真志、高橋 雄一、中原 誠之、安原 隆雄、小川 浩一、西田 憲記
- 04 Temozolomide が有効と考えられた頸髄 Glioblastoma の一例
貝塚病院脳神経外科¹⁾ 九州大学 医学部 脳神経外科²⁾ 吉塚林病院脳神経外科³⁾
○古賀 広道¹⁾、中溝 玲²⁾、天野 敏之²⁾、石橋 秀昭¹⁾、上加世田 和文¹⁾、
疋田 孝³⁾、佐々木 富男²⁾
- 05 出血により急速に増大、神経学的悪化をきたした成人脊髄円錐部腫瘍
産業医科大学 脳神経外科
○植田 邦裕、山本 淳考、高橋 麻由、橋本 昌典、齋藤 健、北川 雄大、宮岡 亮、西澤 茂
- 06 spinal ganglioglioma の1例
九州医療センター 脳神経外科¹⁾ 九州医療センター病理部²⁾
○赤木 洋二郎¹⁾、宇賀 愛¹⁾、芳賀 整¹⁾、庄野 禎久¹⁾、濱田 康宏¹⁾、詠田 眞治¹⁾
中山 吉福²⁾

●セッション2 小児・腫瘍 9:48～10:36

座長 時村 洋（鹿児島大学）

- 07 Down syndrome に合併した pilomyxoid astrocytoma の一例
鹿児島大学 大学院 医歯学総合研究科 脳神経外科
○米澤 大、大吉 達樹、新里 能成、菅田 真生、湯之上 俊二、平野 宏文、有田 和徳
- 08 線維形成性乳児神経節膠腫 Desmoplastic Infantile Ganglioglioma の一手術例
久留米大学 医学部 脳神経外科¹⁾ 久留米大学 医学部 病理学教室²⁾
○小牧 哲¹⁾、内門 久明¹⁾、服部 剛典¹⁾、寺崎 瑞彦¹⁾、宮城 知也¹⁾、中村 普彦¹⁾
杉田 保雄²⁾、重森 稔¹⁾
- 09 側脳室内に進展した小児 thalamic glioblastoma の1例
長崎大学 医学部 脳神経外科¹⁾ 長崎大学 病院 救命救急センター²⁾
○福田 修志¹⁾、石坂 俊輔¹⁾、豊田 啓介¹⁾、馬場 史郎¹⁾、氏福 健太²⁾、鎌田 健作¹⁾
松尾 孝之¹⁾、陶山 一彦¹⁾、永田 泉¹⁾

10 集学的治療の奏効した小児小脳橋角部に発生した AT/RT (Atypical teratoid/rhabdoid tumor) の一例

九州大学 大学院 医学研究院 脳神経外科¹⁾ 九州大学 大学院 医学研究院 小児科²⁾
九州大学 大学院 医学研究院 神経病理³⁾
○小川 英朗¹⁾、天野 敏之¹⁾、中溝 玲¹⁾、吉本 幸司¹⁾、溝口 昌弘¹⁾、高岸 創¹⁾
古賀 友紀²⁾、鈴木 論³⁾、岩城 徹³⁾、佐々木 富男¹⁾

11 単一施設における脈絡叢腫瘍の経験

阿久根市民病院 脳神経外科¹⁾ 鹿児島大学 大学院 医歯学総合研究科 脳神経外科²⁾
県民健康プラザ鹿屋医療センター³⁾
○平原 正志¹⁾、羽生 未佳²⁾、米澤 大²⁾、菅田 真生²⁾、大吉 達樹³⁾、花谷 亮典²⁾
平野 宏文²⁾、時村 洋²⁾、有田 和徳²⁾

12 胎児期に診断された退形成性星細胞腫の一例

宮崎大学 医学部 臨床神経学講座 脳神経外科学分野¹⁾ 宮崎県立日南病院 脳神経外科²⁾
宮崎大学 医学部 病理学講座 構造機能病態学分野³⁾
○笠 新逸¹⁾、山下 真治¹⁾、内之倉 俊朗¹⁾、宮田 史朗²⁾、横上 聖貴¹⁾、上原 久生¹⁾
竹島 秀雄¹⁾、盛口 清香³⁾、丸塚 浩助³⁾

●セッション 3 脳腫瘍 I 10:36~11:24

座長 溝口 昌弘 (九州大学)

13 初期治療が著効し出産した Gliomatosis cerebri の一例

熊本大学 大学院 生命科学研究部 脳神経外科学分野
○武末 吉広、桜間 智孝、牧野 敬史、倉津 純一

14 Anaplastic glioneuronal tumor の一例

琉球大学医学部脳神経外科
○長嶺 英樹、外間 洋平、宮城 智央、渡邊 孝、石内 勝吾

15 多発性硬化症と多形膠芽腫の鑑別に苦慮した 1 例

宮崎大学 医学部 臨床神経学講座 脳神経外科学分野¹⁾
宮崎大学 医学部 病態解析医学講座 放射線医学分野²⁾
宮崎大学 医学部 病理学講座 構造機能病態学分野³⁾
宮崎大学 医学部 病理学講座 腫瘍・再生病態学分野⁴⁾
宮崎大学 医学部 内科学講座 神経呼吸内分泌代謝学分野⁵⁾
○新甫 武也¹⁾、内ノ倉 俊朗¹⁾、横上 聖貴¹⁾、上原 久生¹⁾、小玉 隆男²⁾、丸塚 浩助³⁾
福島 剛⁴⁾、京楽 格⁵⁾、塩見 一剛⁵⁾、竹島 秀雄¹⁾

16 悪性グリオーマと鑑別が困難であった脊髄サルコイドーシスの一例

長崎川棚医療センター 西九州脳神経センター 脳神経外科¹⁾
長崎川棚医療センター 西九州脳神経センター 神経内科²⁾
○広瀬 誠¹⁾、浦崎 永一郎¹⁾、山川 勇造¹⁾、松尾 秀徳²⁾

17 乳癌癌性髄膜炎の 2 症例放射線と MTX, Ara-C 髄注による治療経験

貝塚病院 脳神経外科¹⁾ 貝塚病院 外科²⁾ 嬉野医療センター 外科³⁾
嬉野医療センター 脳神経外科⁴⁾
○石橋 秀昭^{1) 4)}、今村 公一²⁾、生田 安司³⁾、渡辺 昭博²⁾、古賀 広道¹⁾、宮園 正之⁴⁾

- 18 脳出血で発症した転移性 inflammatory myofibroblastic tumor の一例
国立病院機構 鹿児島医療センター脳神経外科¹⁾ 国立病院機構 鹿児島医療センター病理部²⁾
国立病院機構 鹿児島医療センター心臓血管外科³⁾
鹿児島大学 大学院 医歯学総合研究科 脳神経外科⁴⁾
○河井 浩志¹⁾、浜崎 禎¹⁾、野元 三治²⁾、上野 隆幸³⁾、山下 正文³⁾、有田 和徳⁴⁾、今村 純一¹⁾

●セッション 4 脳腫瘍Ⅱ 11:24～12:04

座長 上原 久生 (宮崎大学)

- 19 multiple feeder 及び drainer を有する giant solid hemangioblastoma の一例
九州大学 大学院 医学研究院 脳神経外科¹⁾ 九州大学 大学院 医学研究院 病理学²⁾
○下川 能史¹⁾、吉川 雄一郎¹⁾、天野 敏之¹⁾、井戸 啓介¹⁾、藤岡 寛¹⁾、中溝 玲¹⁾
鈴木 論²⁾、岩城 徹²⁾、佐々木 富男¹⁾
- 20 再手術時に海綿状血管腫が疑われた小脳上衣嚢胞の一例
国家公務員共済組合連合会 浜の町病院 脳神経外科
○三月田 祐平、高岸 創、山口 慎也、松角 宏一郎
- 21 頭部皮下腫瘍を契機に発見された血管周皮腫の1例
池友会 福岡和白病院 脳神経外科¹⁾ 池友会 福岡和白病院 病理部²⁾
○押方 章吾¹⁾、原田 啓¹⁾、玉置 裕一郎¹⁾、一ノ瀬 誠¹⁾、中野 盛夫²⁾、福山 幸三¹⁾
- 22 斜台に浸潤を認めた蝶形骨洞内異所性下垂体腺腫の1例
九州労災病院 脳神経外科¹⁾ 九州労災病院 病理科²⁾
九州大学 大学院 医学研究院 脳神経外科³⁾
○迎 伸孝¹⁾、佐山 徹郎¹⁾、濱村 威¹⁾、久岡 正典²⁾、吉本 幸司³⁾、森岡 隆人¹⁾
- 23 前頭洞と篩骨洞内に発生した osteoblastoma の1例
大分大学 医学部 脳神経外科
○札幌 博貴、阿部 竜也、初井 泰朋、肥川 誉慎、藤木 稔、古林 秀則

●ランチョンセミナー

12:15～13:00 座長 田淵 和雄 (小柳記念病院)

演題：神経外傷学の歩みと展望

演者：重森 稔 先生 (久留米大学医学部脳神経外科 教授)

●理事会 (管理棟 3 階中会議室 1)

12:00～12:45

●セッション5 脳血管障害Ⅰ 13:15～13:55

座長 森岡 基浩 (熊本大学)

- 24 遺残性原始三叉動脈変異型に合併した破裂脳動脈瘤の1例
熊本大学 大学院 生命科学研究部 脳神経外科学分野
○山本 隆広、長谷川 雄、大森 雄樹、河野 隆幸、甲斐 豊、森岡 基浩、三浦 正毅、倉津 純一
- 25 治療に難渋した血栓化巨大前大脳動脈瘤の1例
佐賀大学 医学部 脳神経外科
○松島 健、鈴山 堅志、高瀬 幸徳、河島 雅到、松島 俊夫
- 26 2年前の破裂椎骨動脈瘤に隣接して新生した血栓化動脈瘤の1例
熊本労災病院 脳神経外科¹⁾ 熊本大学 大学院 生命科学研究部 脳神経外科学分野²⁾
○山城 重雄¹⁾、等 泰之¹⁾、吉田 顯正¹⁾、森岡 基浩²⁾、倉津 純一²⁾
- 27 小脳梗塞で発症した解離性後下小脳動脈瘤の一例
福岡大学 医学部 脳神経外科¹⁾ 福岡大学 医学部 病理部²⁾
○安部 洋¹⁾、竹本 光一郎¹⁾、松本 順太郎¹⁾、大川 将和¹⁾、岩朝 光利¹⁾、東 登志夫¹⁾
井上 亨¹⁾、鍋島 一樹²⁾
- 28 Stent assist 下 coiling にて良好な経過をたどった PICA-involved type vertebral artery dissection の一例
福岡新水巻病院 脳神経外科¹⁾ 福岡和白病院 脳神経外科²⁾
○郡家 克旭¹⁾、盛岡 潤¹⁾、吉田 卓史¹⁾、金 茂成¹⁾、原田 啓²⁾

●セッション6 脳血管障害Ⅱ 13:55～14:51

座長 安部 洋 (福岡大学)

- 29 脳内出血と硬膜下血腫で発症した硬膜動静脈瘻の1例
長崎労災病院 脳神経外科
○奥永 知宏、福田 雄高、吉岡 努、出雲 剛、横山 博明
- 30 出血で発症した成人 pial AVF の一例
健和会大手町病院 脳神経外科¹⁾ 山口大学 大学院 医学系研究科 脳神経外科²⁾
○吉野 弘子¹⁾、末廣 栄一¹⁾、占部 善清¹⁾、鈴木 倫保²⁾
- 31 硬膜動静脈瘻との鑑別が困難であった動静脈奇形の一例
熊本大学 大学院 生命科学研究部 脳神経外科学分野¹⁾
済生会熊本病院脳卒中センター 脳神経外科²⁾
○藤本 健二¹⁾、濱崎 清利²⁾、西 徹²⁾、水野 隆正²⁾、加治 正知²⁾、藤原 敏孝²⁾、入佐 剛²⁾
澤田 重信²⁾、後藤 智明²⁾、倉津 純一¹⁾
- 32 頭蓋頸椎移行部 AVF の手術例
久留米大学 医学部 脳神経外科
○宮原 孝寛、内門 久明、竹重 暢之、服部 剛典、重森 稔

- 33 脊髄血管病変に対する動注インドシアニンググリーン蛍光撮影の有用性
長崎大学 医学部 脳神経外科
○出端 亜由美、竹下 朝規、宗 剛平、堀江 信貴、林 健太郎、陶山 一彦、永田 泉
- 34 顔面静脈-上眼静脈アプローチにて経静脈的塞栓術を行った海綿静脈洞部硬膜動静脈瘻の一例
福岡大学 医学部 脳神経外科
○松本 順太郎、東 登志夫、竹本 光一郎、大川 将和、岩朝 光利、保田 宗紀、井上 亨
- 35 Paradoxical worsening を示した海綿静脈洞部硬膜動静脈瘻の一例
国家公務員共済組合連合会 浜の町病院 脳神経外科¹⁾
医療法人天神会 新古賀病院 脳神経外科²⁾ 国家公務員共済組合連合会浜の町病院 放射線科³⁾
○高岸 創¹⁾、山口 慎也¹⁾、伊藤 理²⁾、田中 厚生³⁾、三月田 祐平¹⁾、松角 宏一郎¹⁾

●セッション7 脳血管障害Ⅲ 14:51～15:39

座長 上田 徹 (大分大学)

- 36 TCCS での脳血流評価が有効であった High flow bypass 後過灌流症候群の一例
九州医療センター 脳神経外科
○宇賀 愛、芳賀 整、赤木 洋二郎、濱田 康宏、庄野 禎久、詠田 眞治
- 37 AVM 術後の hyperperfusion syndrome によりアントン症候群を呈した一例
九州中央病院 脳神経外科¹⁾ 九州大学 大学院 医学研究院 脳神経外科²⁾
○黒木 亮太¹⁾、松本 健一¹⁾、佐々木 富男²⁾
- 38 眼窩静脈瘤 (orbital varix) に対する経静脈的コイル塞栓術
社会保険 小倉記念病院 脳卒中センター
○辻 敬一、中原 一郎、村井 望、渡邊 芳彦、福島 浩、中垣 英明、古田 興之介
石橋 良太、角本 孝介、田中 悠二郎
- 39 化膿性海綿静脈洞血栓症の 2 症例
佐賀県立病院好生館 脳神経外科¹⁾ 佐賀県立病院好生館 神経内科²⁾
○岡本 浩昌¹⁾、緒方 敦之¹⁾、小杉 雅史²⁾、高島 洋²⁾、坂田 修治¹⁾
- 40 特異な経過をたどった若年性脳内出血の一症例
済生会長崎病院 脳神経外科
○原口 渉、北川 直毅
- 41 頭痛だけで発症した椎骨脳底動脈解離 10 例の転帰
医療法人 稲村脳神経外科クリニック¹⁾ 独立行政法人 九州医療センター 脳血管内科²⁾
○稲村 孝紀¹⁾、森 真由美²⁾、矢坂 正弘²⁾、岡田 靖²⁾

●セッション 8 外傷・その他 15:39～16:35

座長 陶山 一彦（長崎大学）

- 42 肺動静脈瘻に合併した脳膿瘍の1例**
十善会病院 脳神経外科
○白川 靖、清水 正、笠 伸年
- 43 外傷後43年を経過して発症した前頭蓋底脳膿瘍の一例**
長崎県島原病院 脳神経外科
○大塚 宗廣、中本 守人、松尾 義孝、徳永 能治
- 44 頭部外傷による小児成長ホルモン分泌不全症の1例**
大分県立病院 脳神経外科¹⁾ 熊本大学 医学部 脳神経外科²⁾
○溝井 公子¹⁾、杉田 憲司¹⁾、濱田 一也¹⁾、吉岡 進¹⁾、倉津 純一²⁾
- 45 再発性慢性硬膜下血腫を呈する脳脊髄液減少症**
産業医科大学 脳神経外科
○宮岡 亮、齋藤 健、山本 淳考、高橋 麻由、橋本 昌典、北川 雄大、植田 邦裕、西澤 茂
- 46 遺残性原始三叉動脈変種に関連した高齢者三叉神経痛の1症例**
長崎医療センター 脳神経外科
○本川 哲史、川原 一郎、梅野 哲也、諸藤 陽一、高島 英昭、戸田 啓介、堤 圭介
馬場 啓至、米倉 正大
- 47 LPシャントチューブの迷入を認めた2症例**
下関市立中央病院 脳神経外科
○道脇 悠平、波多江 龍亮、中村 隆治
- 48 改正臓器移植法施行後の臓器提供側の問題点**
国家公務員共済組合連合会 新小倉病院 脳神経外科
○吉開 俊一